

Гипотензивная эффективность, переносимость и безопасность препаратов Тимолола 0,5%, Дорзопта 2%, комбинации Тимолола 0,5% и Дорзопта 2% в лечении пациентов с первичной открытоугольной глаукомой

Дж.Н. Ловпаче, М.А. Аракелян, К.А. Рамазанова

ФГУ «Московский НИИ глазных болезней им. Гельмгольца» Минздравсоцразвития России

Изучено влияние Тимолола 0,5%, Дорзопта 2% и их комбинации (Rompharm Company) на уровень офтальмотонуса у 80 пациентов с первичной открытоугольной глаукомой (ПОУГ) при умеренно повышенном внутриглазном давлении (ВГД). Показано, что эти препараты могут успешно применяться при всех стадиях ПОУГ как для монотерапии, так и в комбинации. Успешная компенсация ВГД, достигнутая при применении комбинации Тимолола 0,5% и Дорзопта 2%, позволила стабилизировать и в ряде случаев улучшить показатели периметрии и состояния зрительного нерва, особенно при начальной и развитой стадии ПОУГ. Местные и системные побочные эффекты применения этих препаратов и их комбинации отмечены в 2,6%, что совпадает с частотой побочных эффектов препаратов данных групп и позволяет рассчитывать на их длительное применение.

Ключевые слова: первичная открытоугольная глаукома, гипотензивная терапия.

Российский офтальмологический журнал 2011; 1

Глаукома — большая группа заболеваний глаза, характеризующихся постоянным или периодическим повышением внутриглазного давления (ВГД) выше толерантного, вызванным нарушением оттока водянистой влаги из глаза. Следствием повышения ВГД является постепенное развитие характерных для глаукомы нарушений зрительных функций и глаукомной оптической нейропатии [2]. Цель лечения — не стремление к отсутствию прогрессирования первичной открытоугольной глаукомы (ПОУГ) вообще, а снижение скорости ее прогрессирования до такого уровня, чтобы качество зрения пациента на протяжении жизни не страдало [1, 2]. В настоящее время единственный доказанный способ сохранения зрительных функций при глаукоме — это снижение ВГД [1, 2]. Уровень его снижения — индивидуальный

показатель, который может составлять 20–45% от исходного ВГД в зависимости от стадии глаукомного процесса, наличия и степени выраженности факторов риска, возраста пациента [1, 2]. Поскольку глаукома — хроническая болезнь пожилых людей, почти всегда имеющая сопутствующие заболевания, вопросы безопасности учитываются как при подборе медикаментозного режима, так и при своевременной коррекции проводимой терапии в случае выявления малейших признаков субкомпенсации ВГД или тенденции к отрицательной динамике функциональных показателей.

С учетом того, что среди больных с впервые выявленной глаукомой более 60% — это пациенты с развитой и далеко зашедшей стадиями болезни, рассчитывать на длительный успех монотерапии вряд ли возможно [3]. Адекватность достигнутого гипотензив-

ного эффекта регулярно контролируется динамикой зрительных функций и состоянием диска зрительного нерва. Пополнение Российского рынка препаратами различных производителей расширяет арсенал и доступность популярных групп гипотензивных препаратов для назначения их пациентам с ПОУГ.

ЦЕЛЬЮ клинического исследования явилось изучение гипотензивной эффективности, переносимости и лекарственной безопасности препаратов Тимолола 0,5%, Дорзопта 2% и комбинации Тимолола 0,5% и Дорзопта 2% при лечении пациентов с ПОУГ.

МАТЕРИАЛ И МЕТОДЫ

Изучалось влияние Тимолола 0,5%, Дорзопта 2% и их комбинации (Rompharm Company) на уровень офтальмотонуса у 80 (150 глаз) пациентов (42 женщины и 38 мужчин) с ПОУГ в возрасте 43–75 лет с различными стадиями заболевания и степенью компенсации ВГД. Все пациенты были разделены на 3 группы. Пациентам 1-й группы был назначен Тимолол 0,5% (двукратные инстилляции). Пациенты 2-й группы получали Дорзопт 2% (двукратные инстилляции). В 3-ю группу вошли пациенты с недостаточной компенсацией ВГД при монотерапии Тимололом 0,5%, они получали комбинацию Тимолола 0,5% и Дорзопта 2% дважды в день. Распределение пациентов по стадиям ПОУГ и уровню компенсации ВГД позволило считать группы клинически однородными. В большинстве случаев пациенты имели продвинутые стадии болезни, что, как известно, ограничивает шансы на успешную длительную местную гипотензивную терапию. Критериями исключения были, в основном, системные изменения, исключающие назначение исследуемых групп препаратов. Офтальмотонус определяли методами апланационной тонометрии по Маклакову (груз массой 10 г) и тонометрии по Гольдману (на

анализаторе биомеханических свойств роговицы ORA). Для контроля периферического зрения проводилась компьютерная периметрия по программе «Центр 1» на периметре KOWAAP-5000C. Оценивались общепринятые критерии: MD — средняя разница между нормальными значениями с поправкой на возраст, измеренными во всех точках теста; PSD — стандартное шаблонное отклонение (вариабельность дефектов), которое применяется для динамического контроля за развитием глаукоматозных дефектов; показатель суммарной пороговой чувствительности. Для оценки морфометрических параметров зрительного нерва в динамике применялась лазерная сканирующая томография зрительного нерва (Heidelberg Engineering), версия III. Оценивалась динамика клинически значимых параметров: площадь-объем нейроретинального пояса (НРП), соотношение площади зрительного нерва и экскавации, средняя толщина нервных волокон. В период применения исследуемых препаратов проводился мониторинг АД и ЧСС. Оценивались общие и местные побочные эффекты, степень их выраженности и время появления.

Основанием для оценки переносимости препарата являлись жалобы пациента и объективные данные. Длительность клинического исследования составила 6 мес. Контроль офтальмотонуса, динамики поля зрения и морфометрических показателей зрительного нерва осуществлялся до назначения препаратов и через 1, 3 и 6 мес их применения.

При статистической обработке результатов определялись средние значения показателей и стандартная ошибка.

РЕЗУЛЬТАТЫ И ОБСУЖДЕНИЕ

При анализе исходных данных ВГД были выявлены сходный уровень офтальмотонуса у пациентов 1-й группы (23,1 мм рт.ст.) и 2-й группы (24,4 мм рт.ст.) и некоторое превышение средних значений этого показателя у больных 3-й группы (29,5 мм рт.ст.). Динамика офтальмотонуса оценивалась в процентах от исходного уровня ВГД.

Гипотензивный эффект Тимолола 0,5% (Rompharm Company) представлен на рис. 1. Снижение ВГД составило 25,1% от исходного уровня через 1 мес и сохранялось с некоторой тенденцией к снижению эффективности до 21,9% через 6 мес применения препарата.

Гипотензивный эффект Дорзопта 2% (Rompharm Company) составил 22,1% от исходного уровня через 1 мес после применения препарата и сохранялся на уровне 18,4% от исходных показателей в течение 6 мес (рис. 2).

Полученные результаты снижения ВГД у пациентов 1-й (Тимолол 0,5%) и 2-й (Дорзопт 2%) групп продемонстрировали хороший гипотензивный эффект, позволяющий в большинстве случаев достичь давления низкой и средней цели. Вместе с тем, в 28% случаев в связи с недостаточной эффективностью

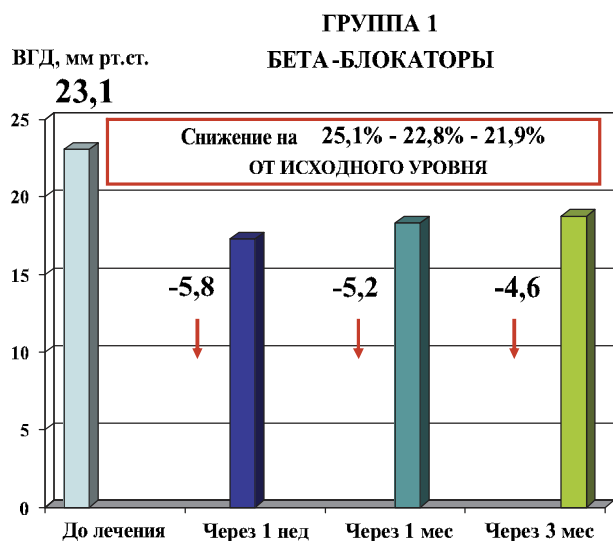


Рис. 1. Гипотензивная эффективность лечения пациентов 1-й группы (Тимолол 0,5%, Rompharm Company).

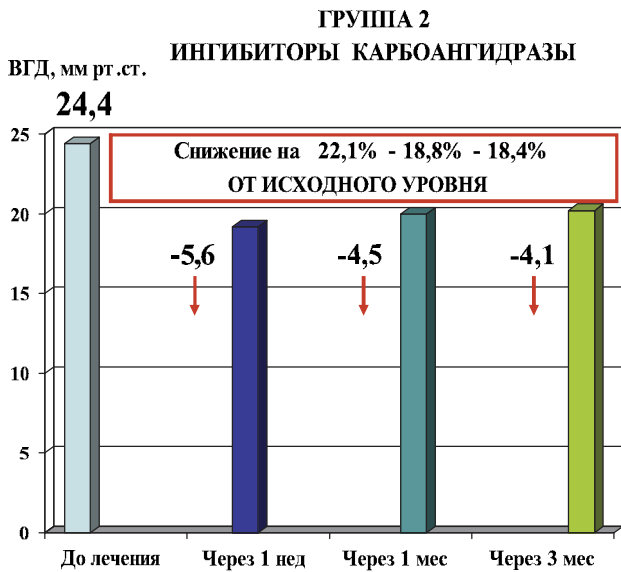


Рис. 2. Гипотензивная эффективность лечения пациентов 2-й группы (Дорзопт 2%, Rompharm Company).

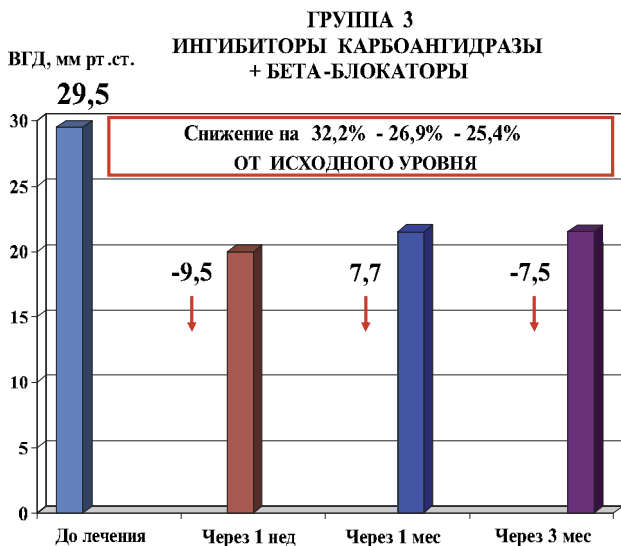


Рис. 3. Гипотензивная эффективность лечения пациентов 3-й группы (комбинации Тимолола 0,5% и Дорзопта 2%, Rompharm Company).

предложенного лечения возникла необходимость усиления гипотензивного режима. Большинство таких пациентов имели продвинутые стадии глаукомы, входили в 1-ю группу и получали препараты группы неселективных бета-блокаторов около 2 лет до начала настоящего исследования. Снижение эффективности применения Тимолола 0,5%, возможно, связано с эффектом тахифилаксии. Такие пациенты составили 3-ю клиническую группу, в качестве препарата комбинация у них применялся Дорзопт 2%. Оценка эффективности предложенной комбинации представлена на рис. 3.

Гипотензивный эффект применения Тимолола 0,5% + Дорзопта 2% составил 32,2% от исходного

уровня через 1 мес и сохранялся до 25,4% через 6 мес применения, что позволяет надеяться на длительное сохранение подобного высокого результата.

В процессе наблюдения за пациентами всех групп отмечена положительная динамика периметрических показателей, более выраженная в группе, получавшей комбинацию Тимолола 0,5% и Дорзопта 2%, что, очевидно, связано с выраженным и стойким снижением ВГД. Однако большинство параметров являются статистически нестойкими и могут свидетельствовать только о стабилизации патологического процесса за период проведения исследования (табл. 1).

Таблица 1. Влияние Тимолола, Дорзопта, комбинации Тимолола и Дорзопта на изменение показателей полей зрения

| Программа «Центр 1» | 1-я группа | 2-я группа | 3-я группа |
|--------------------------------------|------------|------------|------------|
| MD | + 7,7% | + 5,9% | + 9,9% |
| PSD | + 2,9% | + 2,5% | + 4,9% |
| Суммарная пороговая чувствительность | + 18,9% | + 17,2% | + 25,9% |

При контроле морфометрических показателей зрительного нерва также была отмечена тенденция к улучшению и стабилизации показателей НРП, средней толщины нервных волокон и соотношения диаметра диска зрительного нерва и экскавации (Э/Д) (табл. 2). В данном исследовании нами не выявлено отрицательной динамики этих показателей, что подтверждает стабилизацию процесса за исследуемый период.

Переносимость и безопасность. Профиль безопасности и переносимости исследуемых препаратов не отличается от этих параметров других представителей данных фармакологических групп. Наличие местных побочных эффектов (жжение после инстилляций Дорзопта) в 2 случаях (1,3%) вызвало необходимость смены режима. Частота и характер местных побочных эффектов представлены в табл. 3.

Вместе с тем колебания АД со склонностью к гипотонии были отмечены в 2,4–5,5%, изменение

Таблица 2. Влияние Тимолола 0,5%, Дорзопта 2%, комбинации Тимолола 0,5% и Дорзопта на показатели зрительного нерва

| Показатели зрительного нерва | 1-я группа | 2-я группа | 3-я группа |
|------------------------------|------------|------------|------------|
| Площадь НРП | + 0,9% | + 1,2% | + 1,6% |
| Объем НРП | + 2,4% | + 3,1% | + 4,6% |
| Э/Д | - 5,0% | - 4,5% | - 6,5% |
| Толщина нервных волокон | + 2,9% | + 1,9% | + 3,7% |

Таблица 3. Местные побочные эффекты при применении Тимолола 0,5%, Дорзопта 2%, комбинации Тимолола 0,5% и Дорзопта

| Побочные эффекты | 1-я группа | 2-я группа | 3-я группа |
|------------------------|------------|------------|------------|
| Кратковременное жжение | 3,0% | 1,3% | 7,1% |
| Зуд | — | — | — |
| Гиперемия конъюнктивы | 2,1% | 3,2% | 2,4% |
| Эпителиопатия | 4,3% | 7,0% | 5,8% |

ЧСС с тенденцией к брадикардии — в 6,6%, одышка — в 3,2% случаев. Эти изменения наблюдались, главным образом, у пациентов 1-й, реже 3-й группы и были связаны с известными побочными явлениями применения неселективных бета-блокаторов. В 2 (1,3%) случаях такие пациенты были выведены из исследования.

ВЫВОДЫ

1. Исследуемые препараты Тимолол 0,5% и Дорзопт 2% (Rompharm Company) могут успешно применяться у пациентов с умеренно повышенным ВГД при всех стадиях ПОУГ как препараты монотерапии, так и в комбинации.

2. При недостаточной компенсации ВГД в случае применения Тимолола 0,5% возможна его комбинация с Дорзоптом 2% для получения показателей давления средней и низкой цели.

3. Успешная компенсация ВГД, достигнутая при применении комбинации Тимолола 0,5% и Дорзопта 2%, позволила стабилизировать и в ряде случаев улучшить показатели периметрии и состояния зрительного нерва, особенно при начальной и развитой стадии ПОУГ.

4. Местные и системные побочные эффекты Тимолола 0,5%, Дорзопта 2% и их комбинации не отличались от возможных побочных эффектов препаратов данных групп и составили 2,6%, что в большинстве случаев позволяет рассчитывать на их длительное применение.

Литература

1. Terminology and Guidelines for Glaucoma. 3-rd edition. 2008.
2. Национальное руководство по глаукоме. Путеводитель для поликлинических врачей. 2008
3. Еричев В.П. Современные принципы гипотензивной терапии глаукомы // Сб. научн. ст. «Глаукома: реальность и перспективы». М., 2008. С. 220–223.

Hypotensive effect, tolerance and safety of the preparations Timolol 0.5%, Dorzolamide 2%, and a combination of these preparations in the treatment of patients with primary open-angle glaucoma

J.N. Lovpache, M.A. Arakelyan, K.A. Ramazanova

Moscow Helmholtz Research Institute of Eye Diseases, Russia
dlovpache@mail.ru

We investigated the hypotensive effect of the preparations Timolol (Timolol maleate) 0.5%, Dorzopt (Dorzolamide) 2% and Timolol-Dorzopt combination (produced by Rompharm) in 80 patients with primary open-angle glaucoma (POAG) and moderately elevated intraocular pressure (IOP). As shown by the studies, these medications can be successfully used to treat all stages of POAG, separately or in combination. Successful IOP control achieved in the group of patients who received Timolol-Dorzopt combination also led to more favourable perimetry data and optic nerve status in some of the cases, especially in patients with mild or moderate POAG. Local or general side effects were observed in 2.6% of all cases studied, which lies within the average complication rate of these groups of preparations. This allows a long-term use of Timolol and Dorzopt.

Key words: primary open-angle glaucoma, hypotensive therapy.

Russian Ophthalmological Journal, 2011; 1

Антирадикальная и антиоксидантная активность ингибиторов карбоангидразы для местного лечения глаукомы

Н.И. Курышева¹, О.А. Азизова², А.П. Пирязев²

¹Центр офтальмологии ФМБА России

²НИИ физико-химической медицины ФМБА России, Москва

Известно, что в основе патогенеза первичной открытоугольной глаукомы лежит хронически протекающий окислительный стресс, являющийся непосредственной причиной глаукомной оптиконеуропатии. Поэтому нейтрализация свободных радикалов кислорода является первостепенной задачей в лечении данного заболевания. В работе в модельных системах (хемилюминесцентный метод окисления люминола и индуцированный окислительным стрессом гемолиз эритроцитов) исследована антирадикальная и антиоксидантная активность основных глазных капель, применяемых в лечении глаукомы. Показано, что наиболее высокую антирадикальную и антиоксидантную активность имеют ингибиторы карбоангидразы, особенно дорзоламид. Эта активность была выше, чем у простагландинов и β -блокаторов и повышалась по мере увеличения объема дорзоламида, что позволяет характеризовать данный препарат как прямой нейропротектор в лечении глаукомы.

Ключевые слова: окислительный стресс, глаукома, ингибиторы карбоангидразы, дорзоламид.

Российский офтальмологический журнал 2011; 3

Согласно одной из современных теорий развития глаукомной оптической нейропатии (ГОН), в основе поражения ганглиозных клеток сетчатки и их аксонов, а также ремоделирования тканей, приводящего к формированию глаукомной экскавации головки зрительного нерва, лежит окислительный стресс [11, 15, 17, 19]. Полагают, что наиболее ранние патологические изменения при глаукоме развиваются в митохондриях аксонов и трабекулярном эндотелии, что заключается в их структурном повреждении свободными радикалами кислорода, активации энзимов и апоптозе клеток. Все перечисленные признаки глаукомного поражения, по всей вероятности, являются следствием умеренной, но рецидивирующей реперфузии в результате колебаний офтальмотонуса, что приводит к усилению окислительного стресса и повышению уровня таких свободных радикалов кислорода (reactive oxygen species, ROS), как супероксид анион ($O_2^{\cdot-}$), гидроксильный радикал (OH^{\cdot}) и некоторых других. Так называемые конечные гликозилированные продукты (AGEs) — маркеры окислительного стресса, характерные для нейродегенеративной патологии, недавно были обнаружены

у больных глаукомой [17]. Таким образом, снижение уровня образования свободных радикалов в тканях глаза, особенно в сетчатке и зрительном нерве, а также улучшение микроциркуляции в указанных структурах является важным направлением лечения ГОН. В литературе последних лет неоднократно подчеркивалась роль ингибиторов карбоангидразы в улучшении микроциркуляции глаза [12]. Однако антирадикальное действие (способность ингибировать генерацию ROS) и антиоксидантная активность (способность к их обезвреживанию) препаратов этой группы ранее не изучались.

ЦЕЛЮ настоящего исследования явилось изучение антирадикальной и антиоксидантной активности ингибиторов карбоангидразы для местного лечения глаукомы в сравнении с другими современными гипотензивными антиглаукомными препаратами.

МАТЕРИАЛ И МЕТОДЫ

Антирадикальную активность (АРА) препаратов определяли методом, включающим использование системы азоинициатор-люминол [5] и описанным

нами ранее [2]. Антиокислительную активность (АОА) определяли методом, основанным на индуцированном гемолизе эритроцитов, который уменьшался под действием добавляемых в модельную систему препаратов, при условии, что последние обладали антиокислительной активностью [3].

В работе исследовались два ингибитора карбоангидразы — *дорзоламид* (Дорзопт, Dorzolamide hydrochloride 2%, Rompharm) и *трузопт* (Dorzolamide hydrochloride 2%, Merck Sharp&Dohme), а также *бринзоламид* (Азопт, Brinzolamide ophthalmic sol. 1%, Alcon). Для сравнения была изучена антирадикальная и антиоксидантная активность следующих препаратов: *латанопроста* (Latanoprost 0,005%, Pfizer), *бетаксолола* (Betaxolol hydrochloride 0,5%, Alcon), *травопроста* (Travoprost 0,004%, Alkon), *бримонидина* (0,2% Brimonidina tartrato, Allergan), *биматопроста* (Bimatoprost ophthalmic solution 0,03%, Allergan) и *тимолола* (Timolol maleate 0,5%, Chauvin ankerpharm).

Молярная концентрация указанных препаратов выражалась в микромолях и вычислялась, исходя из их молекулярных масс: 360,9 (Dorzolamide), 383,5 (Brinzolamide), 420,6 (Latanoprost), 500 (Travoprost), 442 (Brimonidina tartrato), 415,58 (Bimatoprost ophthalmic solution), 342 (Betaxolol hydrochloride), 432,5 (Timolol maleate).

РЕЗУЛЬТАТЫ

Антирадикальная активность препаратов для местного лечения глаукомы. Обнаружено, что все изучаемые препараты обладают антирадикальной активностью, о чем свидетельствовало снижение интенсивности хемилюминесценции (ХЛ) при добавлении в систему препарата, однако уровень этой активности был весьма различным и варьировал в зависимости от объема исследуемого препарата (табл. 1). Наиболее высокая антирадикальная активность зарегистрирована у дорзоламида. В дозе 10 мкл он превосходил все остальные препараты. Другой ингибитор карбоангидразы — бринзоламид — хотя и уступал по антирадикальной активности дорзоlamиду, но в дозе 10 мкл превосходил прочие препараты. Наиболее слабая антирадикальная активность в этой дозе зарегистрирована у латанопроста (см. табл. 1).

Антирадикальная активность простагландинов в целом уступала ингибиторам карбоангидразы. При исследовании 50 мкл препарата наибольшая активность получена у травопроста, а наиболее слабая — у биматопроста. Среди β -блокаторов более высокая антирадикальная активность выявлена у тимолола: она в 2 раза превосходила таковую у бетаксолола в дозе 10 мкл. По мере увеличения дозы препарата, добавляемого в систему азоинициатор-люминол, активность тимолола существенно возрастала, а у бетаксолола значительно падала (см. табл. 1).

Антиоксидантная активность (АОА) препаратов для местного лечения глаукомы. В отличие от результа-

Таблица 1. Эффект антиглаукомных препаратов на ХЛ в системе азоинициатор — люминол

| Препарат | Снижение ХЛ (в % от исходного уровня) при добавлении препарата в модельную систему | |
|----------------------|--|---------------------------------|
| | при добавлении 10 мкл препарата | при добавлении 50 мкл препарата |
| Дорзоламид (Трузопт) | 64 | 100 |
| Дорзоламид (Дорзопт) | 56 | 100 |
| Травопрост | 6 | 74 |
| Тимолол | 8 | 65 |
| Бринзоламид | 23 | 64 |
| Латанопрост | 3 | 48 |
| Бримонидин | 6 | 17 |
| Биматопрост | 10 | 14 |
| Бетаксолол | 4 | 1,5 |

тов, полученных при исследовании антирадикальной активности, обнаружено, что не все изучаемые препараты обладают антиоксидантной активностью.

Наиболее высокая антиоксидантная активность зарегистрирована у дорзоламида, причем он превосходил все остальные препараты не только в дозе 30 мкл, но и при увеличении объема добавляемого препарата. Примечательно, что другой ингибитор карбоангидразы — бринзоламид — также продемонстрировал высокую антиоксидантную активность, которая повышалась по мере увеличения дозы препарата (табл. 2). Эти результаты полностью совпадают с данными антирадикальной активности, соответствующими указанным ингибиторам карбоангидразы.

Относительно высокая антиоксидантная активность получена у травопроста. Примечательно, что в дозе 30 мкл другие исследуемые простагландины либо вообще не проявили антиоксидантной активности (латанопрост), либо она оказалась более слабой и возрастала по мере увеличения добавляемого объема препарата, достигая максимума при 120 мкл (биматопрост). Латанопрост, по-видимому, не обладает антиоксидантной активностью ни в одной концентрации, а добавление в модельную систему 120 мкл латанопроста вызывало существенное усиление гемолиза (см. табл. 2), что можно отнести к прооксидантным свойствам препарата. Аналогичный вывод можно сделать относительно бетаксолола, что совпадает с данными, полученными при исследовании его антирадикальной активности. При увеличении дозы добавляемого препарата в 2 раза гемолиз усиливался в 19 раз (см. табл. 2).

ОБСУЖДЕНИЕ

В данной работе определялась антирадикальная и антиоксидантная активность препаратов в том виде, в каком они используются в клинической практике, т.е. в виде растворов. На первый взгляд, полученное различие в антирадикальной активности можно было бы объяснить присутствием в растворах консерванта — бензалкония хлорида. Однако его

Таблица 2. Антиоксидантная активность препаратов для местного гипотензивного лечения глаукомы

| Препарат | Процент ингибирования гемолиза при добавлении препарата в модельную систему эритроциты — раствор трет-бутила и клотримазола | | | |
|----------------------|---|--------|--------|---------|
| | количество добавленного препарата | | | |
| | 30 мкл | 60 мкл | 90 мкл | 120 мкл |
| Дорзоламид (Трусопт) | 31 | 44 | 70 | 76 |
| Дорзоламид (Дорзопт) | 25 | 41 | 54 | 24 |
| Бринзоламид | 9 | 20 | 28 | 25 |
| Тимолол | 12 | 6 | 1 | 8* |
| Травопрост | 17 | 29 | 8 | 3* |
| Биматопрост | 10 | 11 | 14 | 38 |
| Бримонидин | 0 | 14 | 6 | 25 |
| Латанопрост | 0 | 4 | 6 | 13* |
| Бетаксолол | 5* | 2* | 26* | 38* |

Примечание. Знаком * обозначено усиление гемолиза эритроцитов при добавлении в модельную систему указанных объемов препарата.

количество в 1 мл указанных растворов примерно одинаково — от 0,0075 до 0,02%. Следовательно, полученные результаты отражают свойства активных составляющих глазных капель.

Фармакокинетика лекарственных препаратов в глазу — весьма сложный процесс, на него оказывают влияние различные факторы. Одни препараты в основном абсорбируются тканями переднего отрезка глаза, в частности, содержащими пигмент (бримонидин), другие аккумулируются в эритроцитах, связываясь с белками (дорзоламид, бринзоламид). Фармакокинетика антиглаукомных препаратов исследована на лабораторных животных. В частности, установлено, что латанопрост накапливается в максимальной концентрации во влаге передней камеры через 2–3 ч и попадает в кровяное русло, причем в плазме препарат определяется в течение не более 1 ч, метаболизируется в печени и выводится через почки. Вместе с тем известно, что максимальный гипотензивный эффект при применении латанопроста наступает через 2 нед и сохраняется в среднем в течение 6 мес на фоне лечения [18]. Однако распределение латанопроста в тканях глаза человека в разные периоды лечения не известно. Это утверждение верно и в отношении других исследуемых препаратов. Исключение составляет бетаксолол, накопление которого различными структурами глаза изучено на глазах, энуклеированных по поводу терминальной глаукомы: наиболее высокая концентрация препарата через 6 ч после закапывания обнаружена в радужке (73,200 нг/г) и в порядке убывания — в цилиарном теле, роговице, водянистой влаге, хрусталике и склере. Бетаксолол определялся также в заднем отделе глаза: в хориоиде (1290 нг/г), сетчатке (71,4 нг/г) и зрительном нерве (8,34 нг/г) [6]. Так или иначе, все антиглаукомные препараты попадают в кровяное русло, но имеют разную скорость и различные сроки выведения из организма, а некоторые — определяются также в парном глазу, в который инстилляцией не осуществлялись [14]. Не так давно было показано, что при закапывании в глаз препараты способны

попадать даже в спинномозговую жидкость и головной мозг [10]. Это заставляет задуматься о том, что аккумуляция активного вещества может происходить в разных тканях и в разной концентрации на протяжении лечения. И хотя полученные в данном исследовании результаты нельзя полностью экстраполировать на ситуацию в глазу, их тем не менее следует принимать во внимание.

Требования, предъявляемые к антиглаукомным препаратам, не ограничиваются их гипотензивным действием. Способность лекарства, закапываемого в глаз, улучшать глазной кровоток и оказывать протекторное действие в отношении нейронов сетчатки и их аксонов является не менее важным свойством. Особенно актуально прямое нейропротекторное действие, в том числе способность нейтрализовать последствия окислительного стресса. Тем не менее это действие антиглаукомных препаратов практически не изучено. В литературе встречаются единичные работы, посвященные данной проблеме. Так, недавно было показано, что тимолол в силу своего особого метаболизма обладает антиоксидантной активностью в отношении трабекулярного эндотелия [7, 13].

Антирадикальная активность тимолола продемонстрирована нами более 10 лет назад в одном из наших первых исследований, посвященных этой проблеме. Тимолол значительно превосходил пилокарпин и клофелин по своей антирадикальной активности в системе генерации супероксидного, гидроксильного радикалов и синглетного кислорода. Тогда же впервые было отмечено, что бетаксолол повышает генерацию супероксид аниона [1]. Позднее мы получили данные о высокой антирадикальной активности ингибиторов карбоангидразы [2]. Следует, однако, отметить, что проводимые нами исследования давали лишь косвенное представление о нейропротекторных свойствах изучаемых лекарств, поскольку выполнялись *in vitro*.

Использование модельных систем с живыми клетками дает максимально приближенную к *in vivo*

информацию. Применение в настоящем исследовании модельной системы с эритроцитами, гемолиз которых был вызван окислительным стрессом, позволил нам судить об антиоксидантной активности тестируемых антиглаукомных препаратов.

Результаты показали, что наиболее высокая антиоксидантная активность характерна для ингибиторов карбоангидразы, особенно дорзоламида. Это полностью совпало с данными о его антирадикальной активности (см. табл. 1, 2) и подтвердило наши предыдущие наблюдения, согласно которым антиоксидантная активность слезы повышалась в 4 раза через 30 мин после закапывания дорзоламида [2].

Как было отмечено выше, одним из пусковых звеньев глаукомного поражения является митохондриопатия в клетках трабекулярного эндотелия [8, 15]. Именно поврежденные митохондрии становятся источником свободных радикалов. Не так давно было установлено, что при первичной открытоугольной глаукоме имеется дисфункция митохондрий, обусловленная генетическими предпосылками, причем это относится как к митохондриям клеток трабекулярного эндотелия, так и аксонов зрительного нерва [4].

Генерация свободных радикалов кислорода в глазу вызывает каскад реакций, называемых окислительным стрессом. Можно утверждать, что ни один из механизмов глаукомного поражения, будь то ремоделирование коллагена склеры, активация глии, матричных металлопротеиназ и их ингибиторов, глутамат-кальциевого каскада и самих ферментов, запускающих апоптоз нейронов (каспаз), не развивается без участия окислительного стресса. С этих позиций становится очевидным, что антиоксидантная терапия глаукомы должна рассматриваться как одно из приоритетных направлений, а антирадикальное и антиоксидантное действие местных гипотензивных препаратов может быть отнесено к одним из наиболее важных их терапевтических эффектов.

В одной из последних работ S. Sacca [16] показано, что дорзоламид способен защитить клетки трабекулярного эндотелия от окислительного стресса, особенно в тех случаях, когда в них еще сохраняются неповрежденные митохондрии и трабекула по крайней мере частично функционирует [16]. Исходя из этих данных, автор делает вывод, во-первых, о высокой антиоксидантной активности дорзоламида, а во-вторых, обосновывает раннее назначение указанного препарата, который может быть наиболее эффективен в начальной стадии глаукомы. Эти данные подтвердили клинические наблюдения V. Zanop-Mogeno и соавт. [20] о высокой антиоксидантной активности дорзоламида. В данном контексте лечение дорзоламидом направлено не столько на снижение офтальмотонуса, сколько на защиту трабекулярного эндотелия от окислительного стресса. Это важное дополнительное свойство дорзоламида, наряду с его способностью улучшать гемоперфузию сетчатки и

зрительного нерва путем дилатации ретинальных артерий [9].

Таким образом, в свете полученных результатов об антиоксидантной и антирадикальной активности ингибиторов карбоангидразы, данных литературы о фармакокинетике препаратов и об антиоксидантных свойствах дорзоламида относительно трабекулярного эндотелия можно заключить, что этот препарат имеет преимущества перед антиглаукомными препаратами других групп и может рассматриваться как прямой нейропротектор в лечении глаукомы.

Литература

1. Курьшова Н.И., Деева И.Б., Еричев В.П. Сравнительное изучение антирадикального действия некоторых антиглаукоматозных препаратов // Вестн. офтальмол. 1998. № 2. С. 6–9.
2. Курьшова Н.И., Царегородцева М.А., Азизова О.А., Пирязев А.П. Нейропротекторное действие ингибиторов карбоангидразы для местного лечения глаукомы в свете их антирадикальной активности // Сб. трудов научно-практ. конф. «IX Всероссийская школа офтальмолога». М., 2010. С. 89–93.
3. Курьшова Н.И., Азизова О.А. Сравнительное исследование антиокислительной активности препаратов для местного гипотензивного лечения глаукомы // Сб. трудов научно-практ. конф. «X Всероссийская школа офтальмолога». М., 2011. С. 75–79.
4. Abu-Amero K.K., Morales J., Bosley T.M. Mitochondrial abnormalities in patients with primary open-angle glaucoma // Invest Ophthalmol Vis Sci. 2006. V. 47, N 10. P. 2533–2541.
5. Faulkner K., Fridovich I. Luminol and lucigenin as detectors for O_2^- // Free Radic. Biol. Med. 1993. V. 15, N 4. P. 447–451.
6. Hollo G., Whitson J. Betaxolol distribution to the retina, optic nerve head and choroids of the human eye following chronic topical administration of Betoptic S // Ophthalmic. Res. 2001. V. 33, N 2. P. 153–164.
7. Izzotti A., Sacca S.C., Di Marco B. et al. Antioxidant activity of timolol on endothelial cells and its relevance for glaucoma course // Eye (Lond). 2008. V. 22, N 3. P. 445–453.
8. Izzotti A., Sacca S. Sensitivity of ocular anterior chamber tissues to oxidative damage and its relevance to the pathogenesis of glaucoma // Invest. Ophthalmol. Vis. Sci. 2009. V. 50, N 11. P. 5251–5258.
9. Kehler A.K., Holmgaard K., Hessellund A. et al. Variable involvement of the perivascular retinal tissue in carbonic anhydrase inhibitor-induced relaxation of porcine retinal arterioles in vitro // Invest. Ophthalmol. Vis. Sci. 2007. V. 48, N 10. P. 4688–4693.
10. Koevary S. Pharmacokinetics of topical ocular drug delivery: potential uses for the treatment of diseases of the posterior segment and beyond // Current Drug Metab. 2003. V. 4, N 3. P. 213–222.
11. Kumar DM, Agarwal N. Oxidative stress in glaucoma: a burden of evidence // J. Glaucoma. 2007. V. 16, N 3. P. 334–343.
12. Martinez A., Sanchez M. Dorzolamide effect on ocular blood flow // Invest. Ophthalmol. Vis. Sci. 1999. V. 40, N 6. P. 1270–1275.
13. Miyamoto N., Izumi H., Miyamoto R. et al. Nipradilol and timolol induce Foxo3a and peroxiredoxin 2 expression and protect trabecular meshwork cells from oxidative stress // Invest. Ophthalmol. Vis. Sci. 2009. V. 50. P. 2777–2784.
14. Saary K., Ali-Melkkila T., Vuory M., Iisalo E. Absorption of ocular timolol: drug concentrations and beta-receptor binding activity in the aqueous humour of the treated and contralateral eye // Acta. Ophthalmol. Copenh. 1993. V. 71, N. 5. P. 671–676.
15. Sacca S.C., Pascotto A. et al. Oxidative DNA damage in the human trabecular meshwork: clinical correlation in patients with primary open-angle glaucoma // Arch. Ophthalmol. 2005. V. 123, N 4. P. 458–463.
16. Sacca S., La Maestra S., Micale R., Larghero P. Ability of Dorzolamide Hydrochloride and Timolol Maleate to target mitochondria in glaucoma therapy // Arch Ophthalmol. 2011. V. 129, N 1. P. 48–55.

17. Tezel G. Oxidative stress in glaucomatous neurodegeneration: mechanisms and consequences // Prog Retin Eye Res. 2006. V. 25, N 5. P. 490–513.
18. Watson P, Stjermshantz J. A six-month randomized, double-masked study comparing latanoprost with timolol in open-angle glaucoma and ocular hypertension. The Latanoprost Study Group // Ophthalmology, 1996. V. 103, N 1. P. 126–137.
19. Zanon-Moreno V, Marco-Ventura P, Lleo-Perez A, Pons-Vazquez S. Oxidative stress in primary open-angle glaucoma // J. Glaucoma. 2008. V. 17, N 3. P. 263–268.
20. Zanon-Moreno V, Garcia-Medina J.J., Gallego-Pinazo R., Vinuesa-Silva I. Antioxidant status modifications by topical administration of dorzolamide in primary open-angle glaucoma // Eur. J. Ophthalmol. 2009. V. 19, N 4. P. 565–571.

Antiradical and antioxidant activity of carbonic anhydrase inhibitors for topical glaucoma treatment

N.I. Kuryшева¹, O.A. Azizova², A.P. Piryazev²

¹Ophthalmological Department of Medical and Biological Agency of Russian Federation

²The Research Institute of Physical and Chemical Medicine of MBA of Russian Federation
e-natalia@list.ru

Long-lasting oxidative stress is known to be a major pathogenic mechanism for POAG. Free radicals trigger a variety of injurious pathways, finally resulting in glaucomatous optic neuropathy. Therefore the oxidative stress might be a relevant target for both prevention and therapy of the condition. Antiradical and antioxidant activity of the most widely used eye drops for glaucoma treatment was tested in vitro using the fluorescence method of luminol oxidation and in the model of haemolysis of red blood cells caused by the oxidation. The results have revealed that carbonic anhydrase (CA) inhibitors, especially Dorzolamide, showed the highest antiradical and antioxidant activity which exceeded that of prostaglandins and β -blocking agents. Such activity increased with the quantity of Dorzolamide. Our findings suggest that Dorzolamide might be used as a direct neuroprotective agent for glaucoma treatment.

Key words: oxidative stress, glaucoma, carbonic anhydrase inhibitors, dorzolamide.

Russian Ophthalmological Journal, 2011; 3

Гипотензивная эффективность ингибитора карбоангидразы дорзопта при послеоперационной офтальмогипертензии у пациентов с катарактой и первичной открытоугольной глаукомой

А.Л. Арутюнян, С.И. Анисимов, С.Ю. Анисимова, К.М. Полякова

Глазной центр «Восток – Прозрение», Москва

Проведена оценка гипотензивной эффективности ингибитора карбоангидразы дорзоламида (Дорзопт, Rotpharm Company) в медикаментозной терапии офтальмогипертензии после факоэмульсификации катаракты (ФЭК) и комбинированной хирургии катаракты и глаукомы в раннем послеоперационном периоде. Обследовано 78 пациентов (81 глаз) с послеоперационной офтальмогипертензией, из них 55 пациентов (58 глаз) — после хирургии катаракты — составили 1-ю группу, 23 пациента (23 глаза) — после комбинированной хирургии катаракты с антиглаукоматозным компонентом — 2-ю группу. Всем пациентам проводилась ФЭК с фемтолазерным сопровождением. Пациентам с катарактой и первичной открытоугольной глаукомой в комбинации с ФЭК была проведена классическая непроникающая глубокая склерэктомия (НГСЭ). Пациентам обеих групп назначена медикаментозная монотерапия офтальмогипертензии в виде инстилляций дорзопта (Rotpharm Company). В результате медикаментозной терапии дорзоптом снижение ВГД до толерантных значений, в среднем до $15,7 \pm 2,6$ мм рт. ст., в 1-й группе наступило на 3-и сутки у 45 пациентов (45 глаз) (77,6 %); умеренно повышенным, до $22,6 \pm 1,8$ мм рт. ст., ВГД было у 10 человек (13 глаз) (22,4 %). На 7-е сутки у всех пациентов ВГД было нормализованным и составило $14,6 \pm 2,7$ мм рт. ст. Во 2-й группе на 3-и сутки нормализация офтальмотонуса дорзоптом, в среднем до $14,2 \pm 2,1$ мм рт. ст., отмечена у 9 человек (39,1 %); у 14 пациентов (60,9 %) ВГД оставалось умеренно повышенным и составило $24,7 \pm 1,8$ мм рт. ст. На 7-е сутки ВГД было нормализованным и составило $15,0 \pm 1,3$ мм рт. ст. у 20 пациентов (87 %). Нормализация ВГД у 3 пациентов наступила на 9-е сутки после хирургии. Дорзопт можно рекомендовать как для комплексной медикаментозной подготовки, так и профилактики послеоперационной офтальмогипертензии после проведения ФЭК и комбинированной хирургии — ФЭК с НГСЭ.

Ключевые слова: дорзопт, внутриглазное давление, глаукома, катаракта.

Российский офтальмологический журнал 2013; 4

Патогенез офтальмогипертензии после экстракции катаракты. Глаукома и катаракта — основные глазные патологии любого офтальмохирургического учреждения. Их широкая распространенность и отрицательное влияние на функции глаза обуславливают актуальность и социальную значимость проблем, связанных с этими заболеваниями [2]. Внутриглазные операции нередко вызывают ощу-

тимые нарушения гидро- и гемодинамики, образуя новые анатомические взаимоотношения в глазу. А.П. Нестеров выделил в послеоперационном периоде комплекс реакций, названный им «реактивным синдромом» [5]. Часто используемый в клинике термин «реактивная гипертензия», введенный А.Я. Самойловым в 1926 г. [7], отражает только часть реактивного синдрома, проявляющегося на

1–2-й день после операции и являющегося одним из часто встречающихся ранних послеоперационных осложнений при экстракции катаракты.

Подъем ВГД, как правило, развивается и достигает максимума через 6–8 ч после операции, затем давление постепенно снижается. При этом уровень офтальмотонуса превышает базовый в среднем на 4–8 мм рт. ст., однако при отсутствии профилактической терапии у 55 % больных ВГД превышает 25 мм рт. ст. Этот феномен в своей основе имеет механическую трабекулярную ретенцию камерной влаги. Препятствием для нормального пассажа влаги является obturация дренажной зоны гранулами пигмента, белковыми элементами, хрусталиковыми массами, эритроцитами, продуктами послеоперационного воспаления. Нарушение оттока связано также с отеком трабекулярной ткани, увеличенным содержанием во влаге белка. Существенную роль в ранней гипертензии играют вискоэластичные препараты, которые не метаболизируются в передней камере, а эвакуируются через дренажные пути. Считается, что обусловленный ими подъем давления начинается через 2–4 ч по завершении операции и продолжается около 24 ч, когда препарат покидает переднюю камеру.

P. Sandu и соавт. оценили частоту повышенного ВГД в первые (1–3 день) постоперационные дни для группы пациентов, подвергшихся стандартной факэмульсификации катаракты (ФЭК) [13]. ВГД было измерено до и после операции у 356 пациентов, у 21 (6 %) отмечался ранний подъем ВГД. В 51 % случаев за подъем ВГД был ответствен вискоэластик. Результаты показывают, что в большинстве случаев подъем ВГД является транзиторным, нормализуется самостоятельно или при помощи блокаторов и ингибиторов карбоангидразы. Частота подъема ВГД после операции выше при сочетании глаукомы и катаракты [13].

Проблема повышения ВГД привлекает особое внимание при энергетической хирургии хрусталика ввиду возможности отрицательного действия акустической волны, формирующейся в зоне операции, на чувствительные зоны глаза — корень радужки, трабекулу и цилиарное тело. Установлено, что ультразвук опасен для тканей переднего отрезка глаза. Поэтому современная техника ультразвуковой ФЭК направлена на минимизацию времени работы и экспозиции ультразвука путем комбинированного использования ультразвука с предварительным нарезанием или расколом хрусталика.

ФЭК на глазах с оперированной первичной открытоугольной глаукомой (ПОУГ) является еще более серьезной проблемой современной офтальмологии. Глазные глаза характеризуются наличием узкого зрачка, задних плоских синехий, псевдоэкзофалиативного синдрома, слабостью цинновых связок с подвывихом хрусталика. Поэтому ФЭК на таких глазах дает больше осложнений [6]. По данным

З.Б. Бекботовой, в патогенезе внутриглазной гипертензии участвуют две протеоиммунные системы: калликреин-кининовая и ренин-ангиотензиновая. Повышенная активность калликреина и низкая ангиотензин-превращающего фермента в слезе у больных глаукомой — прогностически неблагоприятный признак развития интра- и послеоперационных осложнений и цилиохориоидальной отслойки [3]. Использование новой техники фемтолазерной операции позволяет свести к минимуму угрозу тяжелой послеоперационной гипертензии даже в случае особо трудных для хирургии малых разрезов [1].

Профилактика и лечение гипертензии. По данным J. Lindsey и R. Weinreb, медикаментозная активация увеосклерального оттока под влиянием латанопроста позволяет снизить риск развития офтальмогипертензии после хирургического лечения в 3 раза. Авторы рекомендуют применение латанопроста в раннем послеоперационном периоде для профилактики глазной гипертензии, что особенно актуально у больных глаукомой, когда резкое повышение ВГД после экстракции катаракты может усугубить течение глаукоматозного процесса [10].

Однако, по данным других авторов, применение латанопроста за 2 ч до ФЭК и имплантации ИОЛ не привело к статистически существенному снижению ВГД в первые 24 ч после хирургии, в отличие от внутрикамерного введения ацетилхолина [9].

G. Rainer и соавт. установили, что комбинация дорзоламида с тимололом предотвратила постоперационное увеличение ВГД до 30 мм или выше [12].

По данным G. Gerodimos и соавт., профилактическое лечение 0,2 % бримонидином тартрата 2 раза в день в течение 2 дней эффективно снижает ВГД в течение первых 24 ч после удаления катаракты [8]. Но есть и противоположное мнение: бримонидин не в состоянии понизить ВГД, наблюдаемое после хирургии катаракты малым разрезом [11].

По данным Л.В. Михайловой и И. Афеидуловой, использование дорзоламида перед экстракцией катаракты создает оптимальные условия для последующей имплантации ИОЛ [4]. У пациентов с нормальными гидродинамическими показателями истинное ВГД при этом уменьшается на 11,2 %. Дорзоламид при местном применении вызывает снижение секреции внутриглазной жидкости в 4 раза больше, чем при использовании ингибиторов карбоангидразы внутрь, при этом отсутствуют их системные воздействия.

Таким образом, для предотвращения послеоперационной офтальмогипертензии усилия офтальмохирургов могут быть направлены как на снижение травматичности вмешательства за счет совершенствования техники хирургии, так и на выявление больных групп риска послеоперационной гипертензии и проведение превентивной гипотензивной терапии.

ЦЕЛЬ исследования — оценка гипотензивной эффективности применения ингибитора карбоангидразы дорзоламида (Дорзопт, Rompharm Company)

в медикаментозной терапии офтальмогипертензии в раннем послеоперационном периоде после ФЭК и комбинированной хирургии катаракты и глаукомы.

МАТЕРИАЛ И МЕТОДЫ

Проведен ретроспективный анализ амбулаторных медицинских карт пациентов после ФЭК и комбинированной хирургии — ФЭК с антиглаукоматозным компонентом. В исследовании были включены только пациенты с послеоперационной офтальмогипертензией. Измерение ВГД проводили на пневмотонометре с определением P_0 и P_C на 1-е сутки после хирургии. У всех пациентов, которые были включены в дальнейшее динамическое наблюдение, давление было выше 21 мм рт. ст. В динамике было обследовано 78 пациентов (81 глаз) в возрасте от 58 до 89 лет ($74 \pm 7,9$ года). 1-ю группу составили 55 пациентов (58 глаз) после ФЭК, из них 39 женщин, 16 мужчин. 2-ю группу составили 23 пациента (23 глаза) после комбинированной ФЭК с антиглаукоматозной хирургией, из них 13 женщин, 10 мужчин. Пациентам обеих групп назначена медикаментозная монотерапия офтальмогипертензии в виде инстилляций дорзопта. В зависимости от уровня офтальмотонуса частота инстилляций дорзопта варьировала от 2 до 3 раз в день.

Всем пациентам для определения и уточнения диагноза, показаний и противопоказаний к операции, оценки клинко-функционального состояния проводилось тщательное пред- и послеоперационное обследование, которое включало традиционные и специальные методы (визометрия, офтальмометрия, периметрия, пневмотонометрия, биомикроскопия, офтальмоскопия, кератотопография, пахиметрия, ультразвуковое А-, В-сканирование, оптическая когерентная томография сетчатки). Из сопутствующей офтальмопатологии отмечали аметропию в пределах 3 дптр, из соматических заболеваний — гипертоническую болезнь, ишемическую болезнь сердца, остеохондроз. При наличии иной сопутствующей офтальмопатологии и общесоматических заболеваний больные в исследование не включались. Всем пациентам проводилась ФЭК с фемтолазерным сопровождением. Фемтолазерный этап включал в себя выполнение капсулорексиса диаметром 5,0–5,2 мм и фрагментацию ядра на 6–8 фрагментов. После этого проводилась стандартная ФЭК. Пациентам с катарактой и ПОУГ в комбинации с ФЭК была проведена классическая непроникающая глубокая склерэктомия (НГСЭ). Всем пациентам имплантированы гибкие ИОЛ через основной тоннельный темпоральный разрез 2,5 мм по инъекторной технологии с использованием вискоэластика.

Статистическую обработку данных проводили с применением методов параметрической и непараметрической статистики. При этом рассчитывали среднее значение, медиану, процентиля (25-й и 75-й), достоверность различий по Крускалу — Уоллису, а также проводили корреляционный анализ по Спирмену (коэффициент ранговой корреляции R) (программный пакет Statistica 10.0).

РЕЗУЛЬТАТЫ И ОБСУЖДЕНИЕ

При ретроспективном анализе амбулаторных карт у большинства пациентов 1-й группы (44 глаза, 75,9 %) при поступлении ВГД было в пределах нормы и определялось от 11,7 до 21 мм рт. ст. В 12 случаях (20,7 %) ВГД было умеренно повышенным (от 21,8 до 25,4 мм рт. ст.) и у 2 пациентов (3,4 %) — высоким (31,5 и 32,3 мм рт. ст.) на фоне набухания хрусталика. Во 2-й группе ВГД было нормализованным только 39,1 % (9 глаз) и составило в среднем 17,7 мм рт. ст. (от 15,7 до 20,5 мм рт. ст.). В 26 % случаев (6 глаз) давление было умеренно повышенным и составило 24,6 мм рт. ст. (от 22,8 до 25,6 мм рт. ст.) и у 34,9 % (8 глаз) — высоким (от 31,3 до 48,8 мм рт. ст.). Все пациенты 2-й группы находились на гипотензивной терапии (рис. 1).

Осмотр больных проводили на 1, 3 и 7-е сутки после хирургии. Как было отмечено выше, у всех пациентов была выявлена послеоперационная офтальмогипертензия и проведено дальнейшее динамическое наблюдение.

В 1-й группе умеренная гипертензия, до 26 мм рт. ст. (в среднем $23,2 \pm 2,46$ мм рт. ст.), на 1-е сутки выявлена у 15 пациентов (26,2 %). У остальных больных (43 глаза, 73,8 %) ВГД было повышенным и в среднем составило $35,5 \pm 9,41$ мм рт. ст. У пациентов этой группы отсутствовала прямая статистически значимая зависимость между значением ВГД до операции и послеоперационной офтальмогипертензией. Коэффициент корреляции по Спирмену составил 0,2.

Во 2-й группе умеренная послеоперационная гипертензия (в среднем $24,1 \pm 1,93$ мм рт. ст.) обнаружена у 7 человек (30,4 %). Высокое ВГД, в среднем

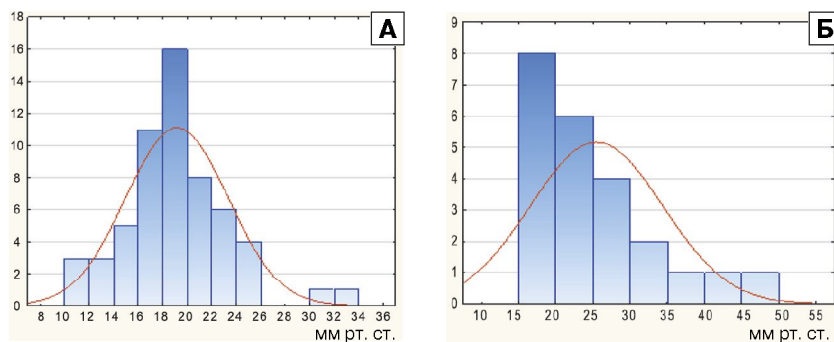


Рис. 1. Диаграмма распределения ВГД в 1-й группе до ФЭК (А) и во 2-й группе до ФЭК (Б) с НГСЭ.

39,7 ± 7,15 мм рт. ст., отмечено у 16 пациентов (69,6 %). У пациентов этой группы наблюдалась прямая статистически значимая зависимость между значением ВГД до операции и послеоперационной офтальмогипертензией. Коэффициент корреляции по Спирмену составил 0,5 ($p < 0,05$).

Пациентам обеих групп с умеренной гипертензией в оперируемый глаз назначена гипотензивная терапия дорзоптом с частотой инстилляций 2 раза в день. Пациенты с высоким ВГД получали дорзопт с частотой инстилляций 3 раза в день.

В 1-й группе снижение ВГД до толерантных значений в результате медикаментозной терапии дорзоптом наступило на 3-и сутки у 45 пациентов (45 глаз) (77,6%) и в среднем составило 15,7 ± 2,6 мм рт. ст. (от 8,8 до 20,3 мм рт. ст.). Умеренно повышенным давление было у 10 человек (13 глаз) (22,4 %) и в среднем составило 22,6 ± 1,8 мм рт. ст. (от 21,4 до 26 мм рт. ст.). На 7-е сутки у всех пациентов ВГД было нормализованным и составило 14,6 ± 2,7 мм рт. ст. (рис. 2).

Во 2-й группе на 3-и сутки нормализация офтальмотонуса дорзоптом наступила у 9 человек (39,1 %), и ВГД составило в среднем 14,2 ± 2,1 мм рт. ст. (от 12,1 до 17,6 мм рт. ст.). У 14 пациентов (60,9 %) ВГД оставалось умеренно повышенным и составило 24,7 ± 1,8 мм рт. ст. (от 22,1 до 27,8 мм рт. ст.). На 7-е сутки у 20 пациентов (87 %) ВГД было нормализованным и составило 15,0 ± 1,3 мм рт. ст., и только у 3 пациентов давление оставалось умеренно повышенным и варьировало от 23,6 до 25,7 мм рт. ст. (рис. 2). Нормализация ВГД у этих пациентов наступила на 9-е сутки после хирургии. При проведении УБМ-диагностики у них наблюдалась реакция сосудистой оболочки в виде диффузного утолщения, более выраженного в зоне операции, которая выявлялась уже через сутки после хирургического вмешательства. У данной категории больных исходные значения ВГД также были высокими.

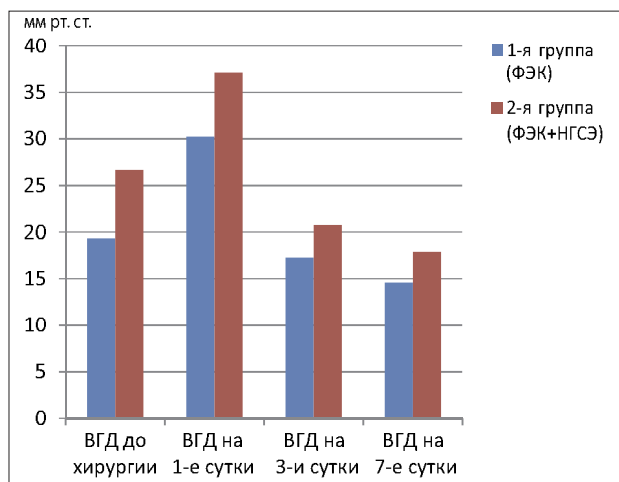


Рис. 2. ВГД в 1-й и 2-й группах до и после хирургии.

Использование вискоэластиков и воспалительную реакцию на операционную травму можно рассматривать как стресс-пробу на устойчивость дренажного аппарата глаза. У больных с ограниченным функциональным резервом дренажной системы возможна декомпенсация ВГД в операционном и послеоперационном периодах, что требует специальных методов коррекции. Как показало наше исследование, одним из адекватных методов коррекции является назначение инстилляций дорзопта в послеоперационном периоде при повышенном офтальмотонусе как после ФЭК, так и после комбинированной ФЭК с НГСЭ.

Офтальмогипертензия является одним из факторов, приводящих к появлению астигматизма в послеоперационном периоде. В результате повышения ВГД образуются микрофильтрации внутриглазной жидкости и, как следствие, деформации в зоне оперативного вмешательства с последующим формированием рубца путем вторичного натяжения. Мы получили статистически значимую корреляцию послеоперационной офтальмогипертензии со сферическим эквивалентом (рис. 3). Это также подтверждает необходимость своевременной и адекватной коррекции ВГД после хирургии.

Нами отмечено уменьшение выраженности реактивного отека роговицы после ФЭК у пациентов, применявших дорзопт, что связано со снижением регидратации роговицы за счет действия дорзопта на эндотелий. Таким образом, применение дорзопта приводит не только к стойкому и выраженному снижению ВГД, но также способствует уменьшению отека роговицы в раннем послеоперационном периоде.

По результатам опроса всех пациентов, применявших дорзопт, выявлено, что местные и общие побочные эффекты (зуд, жжение, покраснение глаз, затуманивание зрения) отмечались только у 4 больных (13,4 %) и носили кратковременный

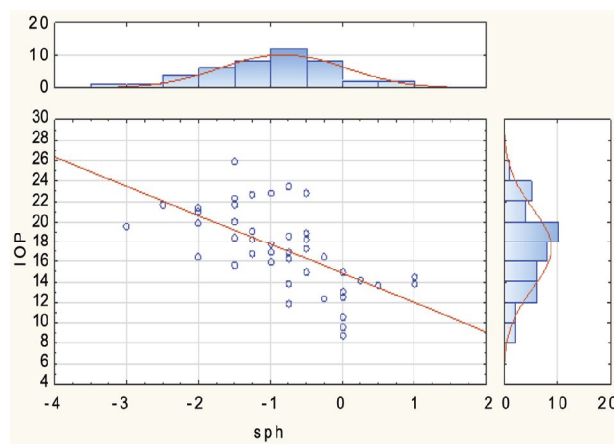


Рис. 3. Корреляционные взаимоотношения между ВГД после ФЭК и сферическим эквивалентом рефракции.

характер. Субъективно пациенты отмечают хорошую переносимость препарата и отсутствие системных побочных эффектов.

ВЫВОДЫ

Дорзопт является высокоэффективным гипотензивным препаратом, способным адекватно снижать офтальмотонус.

Дорзопт можно рекомендовать для комплексной медикаментозной подготовки и профилактики послеоперационной офтальмогипертензии после проведения ФЭК и комбинированной хирургии — ФЭК с непроникающей глубокой склерэктомией.

Дорзопт способствует уменьшению отека роговицы, что позволяет быстрее восстановить высокие зрительные функции и сократить сроки реабилитации пациентов.

Литература

1. Андреев Ю.В. Внутриглазное давление после экстракции катаракты ND:YAG-лазером с длиной волны 1,44 мкм // Вестн. офтальмологии. 2003. № 3. С. 18–22.
2. Анисимова С.Ю., Анисимов С.И., Загребельная Л.В. Результаты комбинированной факоэмульсификации катаракты, непроникающей глубокой склерэктомии и выбор интраокулярной линзы у больных глаукомой // Глаукома: проблемы и решения: Сб. науч. ст. М. 2004. С. 343–348.
3. Бекботова З.Б. Клинико-биохимические аспекты патогенеза острой внутриглазной гипертензии: Автореф. дис. ... канд. мед. наук. М. 2003. 22 с.
4. Михайлова Л.В., Афеидулова И.С. Применение азопта с целью предоперационной подготовки пациентов в хирургии катаракты // Клин. офтальмология. 2002. № 4. С. 176–178.
5. Нестеров А.П. Глаукома. М.: Медицина, 1995. 256 с.
6. Олин В.В. Показатели гидродинамики после факоэмульсификации катаракты на глазах с оперированной открытоугольной глаукомой // Офтальмология на рубеже веков. СПб. 2001. С. 203–204.
7. Самойлов А.Я. Реактивная гипертензия глаза. М., 1926. 84 с.
8. Gerodimos G., Pharmakakis N.M., Katsimpris J.M. The effect of brimonidine on postoperative hypertonia after an extracapsular cataract extraction // J. Fr. Ophthalmol. 2003. V. 26. N 4. P. 369–374.
9. Lai J.S., Chua J.K., Loo A. et al. Effect of intracameral acetylcholine on latanoprost in preventing ocular hypertension after phacoemulsification and intraocular lens implantation // J. Cataract Refract. Surg. 2001. V. 27. N 5. P. 700–705.
10. Lindsey J.D., Weinreb R.N. Identification of the mouse uveoscleral outflow pathway using fluorescent dextran // Invest. Ophthalmol. Vis. Sci. 2002. V. 43. N 7. P. 2201–2205.
11. Rainer G., Menapace R., Findl O. et al. Effect of topical brimonidine on intraocular pressure after small incision cataract surgery // J. Cataract Refract. Surg. 2001. V. 27. N 8. P. 1227–1231.
12. Rainer G., Menapace R., Findl O. et al. Intraindividual comparison of the effects of a fixed dorzolamide-timolol combination and latanoprost on intraocular pressure after small incision cataract surgery // J. Cataract Refract. Surg. 2001. V. 27. N 5. P. 706–710.
13. Sandu P., Stefanu I., Zamfir C. Premature elevated intraocular pressure after cataract surgery // Oftalmologia. 2001. V. 54. N 4. P. 61–64.

The Hypotensive Effect of Dorzopt in the Treatment of Postoperative Eye Hypertension in Patients with Cataract and Primary Open Angle Glaucoma

L.L. Arutyunyan, S.I. Anisimov, S.U. Anisimova, K.M. Polyakova

Vostok – Prozrenie Eye Center, Moscow, Russia
luslev@yandex.ru

The paper evaluates the hypotensive effect of a carbonic anhydrase inhibitor, Dorzopt, in medication therapy of eye hypertension after cataract phacoemulsification and combined cataract and glaucoma surgery in early postoperation period. 78 patients (81 eyes) with eye hypertension were examined. Of these, 55 patients (58 eyes), had cataract surgery (group 1), while the remaining 23 patients (23 eyes) underwent combined cataract and glaucoma surgery. All patients received femtolaser-assisted cataract phacoemulsification. Additionally, patients with cataract and primary open angle glaucoma (POAG) underwent classic non-perforating deep sclerectomy. Patients of both groups received monotherapeutic Dorzopt instillations to reduce hypertension. In group I IOP dropped to a tolerant level (15.7 ± 2.6 mm Hg averagely) on the third day of treatment in 45 cases (77.6 %). In 13 eyes (22.4 %), IOP remained moderately increased (22.6 ± 1.8 mm Hg averagely). On the seventh day, IOP returned to normal (14.6 ± 2.7 mm Hg) in all patients. In group 2, the third day saw the return of IOP to a normal level (ave. 14.2 ± 2.1 mm Hg) in 9 patients (39.1 %). In 14 cases (60.9 %), IOP remained moderately increased (24.7 ± 1.8 mm Hg). On the seventh day IOP returned to normal (15.0 ± 1.3 mm Hg) in 20 cases (87 %). It can thus be concluded that Dorzopt may be recommended for prophylactics of postoperative eye hypertension after cataract phacoemulsification and combined phacoemulsification with non-penetrating deep sclerectomy.

Key words: Dorzopt, intraocular pressure, glaucoma, cataract.

Russian Ophthalmological Journal, 2013; 4