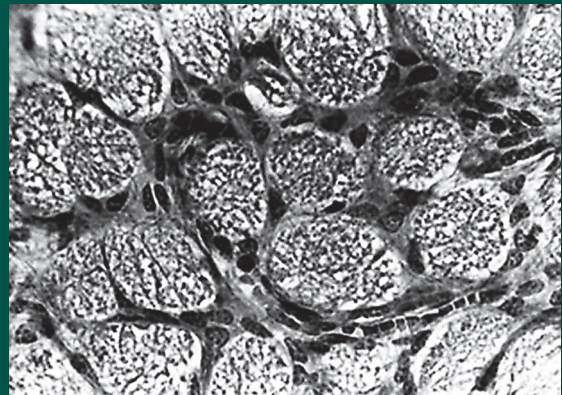
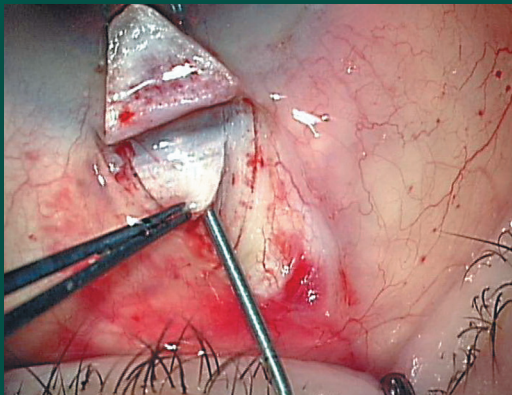


НАЦИОНАЛЬНЫЙ ЖУРНАЛ ГЛАУКОМА

3
Том 16/2017



В НОМЕРЕ:

**Эффективность и переносимость фиксированной комбинации
травопроста 0,004% и тимолола 0,5%**

**Экономическая эффективность селективной
трабекулопластики**

**Анатомо-топографические критерии эффективности
непроникающей глубокой склерэктомии**

**Оценка гипотензивной эффективности, переносимости
и безопасности ингибитора карбоангидразы Бринзопта
в медикаментозной терапии глаукомы и коррекции
послеоперационной офтальмогипертензии у пациентов
с катарактой**



Оценка гипотензивной эффективности, переносимости и безопасности ингибитора карбоангидразы Бринзопта в медикаментозной терапии глаукомы и коррекции послеоперационной офтальмогипертензии у пациентов с катарактой

Еричев В.П., д.м.н., профессор, зам. директора по инновационной деятельности;

Козлова И.В., к.м.н., старший научный сотрудник отдела глаукомы;

Макарова А.С., к.м.н., научный сотрудник отдела глаукомы;

Косова Дж.В., аспирант отдела глаукомы;

Полева Р.П., к.м.н., старший научный сотрудник отдела глаукомы.

ФГБНУ «Научно-исследовательский институт глазных болезней», 119021, Российская Федерация, Москва, ул. Россолимо, 11А.

Авторы не получали финансирование при проведении исследования и написании статьи. Конфликт интересов: отсутствует.

Резюме

ЦЕЛЬ. Оценить гипотензивную эффективность и безопасность применения Бринзопта у больных с первичной открытоугольной глаукомой (ПОУГ) и у пациентов с транзиторной послеоперационной офтальмогипертензией, развившейся после факоэмульсификации катаракты (ФЭК).

МЕТОДЫ. В исследовании участвовало 56 человек (65 глаз) в возрасте от 46 до 82 лет (средний возраст 64 года). В 1-ю группу вошли 20 пациентов (26 глаз) с впервые выявленной ПОУГ, преимущественно начальной стадии, и исходным роговично-компенсированным ВГД (ВГДрк) в диапазоне от 21 до 25 мм рт.ст. У пациентов 2-й группы (20 человек, 23 глаза) с начальной и развитой стадиями ПОУГ устойчивой нормализации ВГДрк не было достигнуто на фоне монотерапии простагландинами. 3-ю группу составили 16 пациентов (16 глаз) без глаукомы, у которых в раннем послеоперационном периоде после факоэмульсификации сенильной катаракты развилась офтальмогипертензия в диапазоне от 21 до 25 мм рт.ст. Все больные получали Бринзопт в монотерапии или в комбинации с ранее используемыми гипотензивными средствами в один или оба глаза в режиме инстилляций 2 раза в сутки с интервалом 12 часов. Регистрацию изучаемых параметров осуществляли на старте исследования, через 1 неделю, 1, 2 и 3 месяца на фоне проводимого лечения.

Наряду со стандартным офтальмологическим обследованием пациентам проводили статическую периметрию на анализаторе полей зрения Humphrey Visual Field Analyzer II (HFA II) 750i (Германия), офтальмотонометрию

с помощью динамической двунаправленной пневмоаппланации роговицы ORA (Ocular Response Analyzer, США) и оптическую когерентную томографию (ОКТ) сетчатки и зрительного нерва на аппарате RTVue-100 («Optovue», США).

РЕЗУЛЬТАТЫ. Пациенты первых двух групп использовали Бринзопт в течение всего срока наблюдения. Участникам 3-й группы в конце второго месяца препарат был отменен в связи с развитием умеренной гипотонии на фоне стихания реактивного послеоперационного воспаления и отмены кортикостероидов. Гипотензивная эффективность Бринзопта к концу срока наблюдения в 1-й группе составила 16,6% от исходного офтальмотонуса, во 2-й группе — 13%, в 3-й группе — 16,9%.

ЗАКЛЮЧЕНИЕ. Бринзопт является хорошо переносимым, безопасным в применении препаратом. Он обладает достаточным и довольно стойким гипотензивным эффектом, способен положительно влиять на морфофункциональное состояние зрительного нерва и сетчатки, не оказывает системного действия, комфортен для пациентов. Назначение исследуемого препарата в раннем послеоперационном периоде после операции ФЭК при развитии симптоматической офтальмогипертензии позволяет добиться быстрой стойкой нормализации офтальмотонуса и стихания реактивного воспалительного процесса.

КЛЮЧЕВЫЕ СЛОВА: первичная открытоугольная глаукома, катаракта, факоэмульсификация, ингибитор карбоангидразы, внутриглазное давление, офтальмогипертензия.

Для контактов:

Косова Джамиля Витальевна, e-mail: k_jama@mail.ru

Evaluation of hypotensive efficacy, tolerability and safety of Brinzopt carbonohydrase inhibitor in glaucoma therapy and correction of postoperative ophthalmic hypertension in patients with cataract

ERICHEV V.P., Med.Sc.D., Professor, Deputy Director for Innovative Studies;
KOZLOVA I.V., Ph.D., Senior Research Associate of the Glaucoma Department;
MAKAROVA A.S., Ph.D., Research Associate of the Glaucoma Department;
KOSOVA J.V., Postgraduate student of the Glaucoma Department;
POLEVA R.P., Ph.D., Senior Research Associate of the Glaucoma Department.

Scientific Research Institute of Eye Diseases, 11A Rossolimo st., Moscow, Russian Federation, 119021.

Conflicts of Interest and Source of Funding: none declared.

Abstract

PURPOSE: To evaluate the antihypertensive efficacy and safety of Brinzopt (Brinzolamide) in patients with POAG and in patients with transient postoperative ocular hypertension following phacoemulsification.

METHODS: A total of 56 patients aged from 46 to 82 years (mean age 64 years) were enrolled. Group I included 20 patients (26 eyes) with newly diagnosed primary open-angle glaucoma, mainly the initial stages (the initial corneal compensated IOP (IOPcc) ranged from 21 to 25 mm Hg). Group II comprised 20 patients (23 eyes) with initial and advanced stages of POAG and decompensated IOPcc on prostaglandin monotherapy. Group III consisted of 16 patients (16 eyes) with reactive ocular hypertension ranged from 21 to 25 mmHg developed in the early postoperative period after senile cataract phacoemulsification. All patients received Brinzopt as monotherapy or in combination with previously used antihypertensive agents in one or both eyes twice daily at 12 hour intervals. Registration of the investigated parameters was carried out at the beginning of the study, and at intervals of 1 week, 2 weeks and 3 months under treatment. In addition to standard ophthalmologic examination patients underwent static perimetry on the Humphrey Visual Field Analyzer II (HFA II) 750i (Germany), ophthalmometry using dynamic ORA

(Ocular Response Analyzer, USA) and optical coherence tomography (OCT) of the retina and the optic nerve head by means of RTVue-100 (Optovue, USA).

RESULTS: Patients of the first two groups used Brinzopt during the entire follow-up period. In Group III Brinzopt instillations were cancelled by the end of the second month after the development of moderate hypotension against the background of reactive postoperative inflammation subsidence and corticosteroid withdrawal. Hypotensive efficacy of Brinzopt by the end of the follow-up period in Group I was 16.6%, in the second group — 13%, in the third group — 16.9%.

CONCLUSION: Brinzopt is a safe, well-tolerated drug. It has a sufficient and fairly persistent antihypertensive effect as well as a positive influence on morphofunctional state of the optic nerve head and retina. It also doesn't have a systemic effect and is comfortable for patients. The investigated drug makes it possible to achieve rapid and stable IOP normalization and enhance the abatement of reactive inflammatory process in early postoperative period after phacoemulsification in patients with symptomatic ocular hypertension.

KEYWORDS: primary open-angle glaucoma, cataract, phacoemulsification, carbonic anhydrase inhibitor, intraocular pressure, ocular hypertension.

По данным ВОЗ, основными причинами снижения остроты зрения среди заболеваний глаз у людей старше 50 лет являются глаукома и катаракта [1].

Глаукома представляет собой специфическую оптическую нейропатию с хроническим прогрессирующим течением, сопровождающуюся атрофией зрительного нерва и, как следствие, характерными изменениями полей зрения [2]. В развитии этого грозного заболевания участвует большое

количество взаимосвязанных патогенетических факторов (механических, дегенеративных, сосудистых), одним из которых является повышенный офтальмотонус [3]. Однако, по мнению большинства ученых, в прогрессировании первичной открытоугольной глаукомы (ПОУГ) ведущая роль повышенного внутриглазного давления (ВГД) считается неоспоримой [4]. В связи с этим мероприятия, направленные на достижение длительной устойчивой нормализации ВГД на уровне индивидуально

переносимых значений, с минимальными, близкими к физиологическим (<3 мм рт.ст.), циркадными колебаниями являются первоочередными в лечении пациентов с ПОУГ.

Определяя алгоритм медикаментозной гипотензивной терапии, офтальмологу необходимо учитывать целый ряд условий, соблюдение которых повышает качество лечения. Во-первых, гипотензивная эффективность препаратов при минимальном их использовании должна быть адекватной уровню офтальмогипертензии [5]. Во-вторых, известно, что с возрастом у пациентов значимо увеличивается коморбидность (как транссиндромальная, так и транснозологическая) со стороны офтальмологической и соматической патологии. По данным С.И. Макогон с соавт., синтропными состояниями для пациентов с ПОУГ следует считать катаракту, синдром «сухого глаза», артериальную гипертензию, ишемическую болезнь сердца и дисциркуляторную энцефалопатию [6]. Поэтому при назначении местных гипотензивных средств необходимо учитывать их возможное влияние на соматический статус пациента и взаимодействие с другими используемыми лекарственными препаратами. И наконец, степень приверженности пациентов лечению определяется, в том числе, его социальной и экономической доступностью [7-9].

Современный арсенал медикаментозных средств включает разнообразные препараты с различным механизмом гипотензивного действия. В то же время, по данным литературы, у 27-33% больных, страдающих глаукомой и получающих монотерапию гипотензивными средствами, выявлена необходимость назначения дополнительных препаратов для нормализации ВГД [10-12]. Нередко больным глаукомой в качестве дополнительной терапии назначают пероральные ингибиторы карбоангидразы (ИКА), которые оказывают влияние на секрецию водянистой влаги. Лекарственный эффект ИКА связан с избирательной способностью угнетать активность карбоангидразы (КА) — фермента, участвующего в процессе гидратации и дегидратации угольной кислоты, наличие которого дает организму возможность освобождаться от избытка CO₂. Как правило, КА сосредоточена в клеточных элементах, она не обнаруживается в тканевых жидкостях [13].

В организме человека данный фермент, который представлен двумя изоферментами КА I и КА II, встречается в эритроцитах, клетках поджелудочной железы, слизистой оболочки желудка, окологной слюнной железы, почек, цилиарного тела. Карбоангидраза катализирует обратимые реакции, в которых происходит гидратация двуокиси углерода и гидролиз угольной кислоты [14]. В результате угнетения активности карбоангидразы в почках происходит уменьшение образования угольной кислоты и снижение реабсорбции бикарбоната и ионов натрия эпителием канальцев, в связи с чем

значительно увеличивается выделение воды. При этом наблюдается повышение pH мочи и потеря ионов калия.

В процессе образования водянистой влаги глаза ионы бикарбоната активно транспортируются в заднюю камеру из цитоплазмы беспигментных клеток, чтобы компенсировать градиент положительных ионов, обусловленный активным транспортом ионов натрия. Ингибирование карбоангидразы на уровне цилиарного тела снижает секрецию внутриглазной жидкости за счет замедления образования ионов бикарбоната с последующим снижением транспорта натрия и воды, что приводит к снижению ВГД.

Разработка ингибиторов КА для местного применения является значительным достижением в медикаментозном лечении глаукомы. В настоящее время доступны два ингибитора человеческой карбоангидразы местного применения, обладающие хорошей биодоступностью, высокой селективностью и мощной ингибиторной активностью по отношению к изоферменту КА II. Они лишены побочных системных проявлений, обладая выраженным гипотензивным эффектом. К ним относятся 2% раствор дорзоламида гидрохлорида и 1% офтальмологическая суспензия бринзоламида [15, 16]. Местные ингибиторы КА, специфически подавляя КА II цилиарного тела, не оказывают других значимых фармакологических эффектов. Это объясняется тем, что терапевтическая доза и низкая системная абсорбционная способность этих препаратов не позволяют достичь уровня для системного угнетения КА. Низкий период их полувыведения из цилиарного тела обеспечивает пролонгированный гипотензивный эффект [17].

ИКА относятся к препаратам второго выбора для гипотензивной терапии ПОУГ и чаще всего используются в качестве усиления уже используемого медикаментозного режима для более выраженного снижения ВГД и достижения давления цели. Однако зачастую конкретная клиническая ситуация или особенности соматического статуса пациента требуют пересмотра алгоритма выбора и назначения лекарственного средства с целью безопасного и эффективного снижения офтальмотонуса.

Одним из представителей группы бринзоламида является зарегистрированный в России в 2016 г. препарат Бринзопт («Rompharm Company»). Это глазные капли (суспензия) белого или практически белого цвета, в которых возможно присутствие осадка, исчезающего при взбалтывании. Один флакон содержит: активное вещество бринзоламид 10 мг, вспомогательные вещества: тилоксапол, карбомер 974Р, маннит, натрия хлорид, динатрия эдетата дигидрат, бензалкония хлорид, 1М раствор хлористоводородной кислоты или 1М раствор натрия гидроксида, вода очищенная.

Немаловажным достоинством препарата является рН суспензии — 7,4, что соответствует нормальным значениям рН слезы человека и зоне комфорта глазной поверхности: от 6,5 до 7,8 [18]. Смещение рН в результате систематического применения местных гипотензивных препаратов за пределы комфортного диапазона вызывает ощущение дискомфорта и усиление местных побочных эффектов, что неблагоприятно сказывается на комплаентности, а также может быть причиной развития патологических изменений структур глазной поверхности.

Наряду с хроническим повышением ВГД у пациентов с глаукомой, офтальмологам нередко приходится сталкиваться с так называемой транзиторной офтальмогипертензией, обусловленной, например, гиперсекрецией водянистой влаги в ответ на операционную травму при фактоэмульсификации (ФЭ) возрастной катаракты [19].

А.П. Нестеров выделил в послеоперационном периоде комплекс реакций, названный им «реактивным синдромом» [20], который нередко развивается в первые сутки после экстракции катаракты. Основным симптомом этого синдрома является «реактивная офтальмогипертензия» [21]. При этом уровень офтальмотонуса может превышать базовый в среднем на 4-8 мм рт.ст. По мнению многих ученых, в основе развития этого «осложнения» лежит механическая трабекулярная ретенция камерной влаги. Препятствием для нормального тока внутриглазной жидкости может являться обтурация дренажной зоны гранулами разрушенного пигмента, белковыми элементами, хрусталиковыми массами, эритроцитами, продуктами послеоперационного воспаления [22]. Снижение оттока внутриглазной жидкости может быть обусловлено отеком трабекулярной ткани и высоким содержанием во влаге передней камеры белка. Значительную роль в развитии реактивной офтальмогипертензии могут играть используемые во время операции вискоэластические препараты, которые не метаболизируются в передней камере, а эвакуируются через дренажные пути. По мнению P. Sandu et al., изучавших динамику ВГД у пациентов после стандартной ФЭ, более чем в 50% случаев за послеоперационную офтальмогипертензию ответственным является вискоэластик [23]. Авторы также отмечают, что в большинстве случаев подъем ВГД является транзиторным, офтальмотонус нормализуется либо самостоятельно, либо с помощью β-адреноблокаторов и/или ингибиторов карбоангидразы.

Особенности послеоперационного реабилитационного периода требуют более тщательного подбора местных гипотензивных средств для коррекции офтальмогипертензии.

Цель настоящей работы — оценить гипотензивную эффективность и безопасность применения Бринзопта у пациентов с ПОУГ в качестве моно-

терапии, а также в комбинации с другими гипотензивными препаратами, и у пациентов с транзиторной послеоперационной офтальмогипертензией, развившейся после ФЭ.

Материалы и методы

В исследование были включены 56 человек (65 глаз) в возрасте от 46 до 82 лет (средний возраст 64 года), находившихся на лечении в ФГБНУ «НИИ ГБ». Из них 20 пациентов (26 глаз) с впервые выявленной ПОУГ, преимущественно начальной стадии, и исходным роговично-компенсированным ВГД (ВГДрк) в диапазоне от 21 до 25 мм рт.ст. вошли в 1-ю исследовательскую группу. У пациентов 2-й группы (20 человек, 23 глаза) с начальной и развитой стадиями ПОУГ устойчивой нормализации ВГДрк не было достигнуто на фоне монотерапии простагландинами. 3-ю группу составили 16 пациентов (16 глаз) без глаукомы, у которых в раннем послеоперационном периоде после ФЭ сенильной катаракты развилась офтальмогипертензия в диапазоне от 21 до 25 мм рт.ст.

Критерии исключения были следующими: любые активные глазные заболевания, кроме глаукомы; наличие в анамнезе глазной травмы в течение шести месяцев до начала исследования; а также какие-либо условия, препятствующие измерению ВГД с помощью двунаправленной аппланационной тонометрии (например, состояние после кератотомии); и пациенты, участие которых врачом рассматривалось как неуместное.

Диапазон офтальмогипертензии в группах исследования был выбран исходя из литературных данных о гипотензивной эффективности бринзоламида. Важным условием было достижение компенсации офтальмотонуса на протяжении периода наблюдения, поэтому пациенты с существенной гипертензией не включались в работу.

Пациенты 1 и 3-й групп получали Бринзопт в монотерапии в один или оба глаза в режиме инстилляций 2 раза в сутки с интервалом 12 часов. Пациентам 2-й группы Бринзопт был добавлен в качестве усиления имеющейся гипотензивной терапии в том же режиме.

Участникам 1 и 2-й исследовательских групп проводили стандартное комплексное офтальмологическое обследование, включавшее визометрию с помощью проектора испытательных знаков, биомикроскопию, офтальмоскопию, компьютерную статическую периметрию на анализаторе полей зрения Humphrey Visual Field Analyzer II (HFA II) 750i (Германия), используя пороговую программу исследования Central 30-2.

Офтальмотонометрию проводили с помощью динамической двунаправленной пневмоаппланации роговицы ORA (Ocular Response Analyzer, США) на старте исследования, через 1 неделю, 1, 2

Динамика ВГДрк у пациентов в группах исследования (мм рт.ст.)

Группа (n, глаз)	Статист. показатель	Сроки наблюдения				
		исходное	1 неделя	1 мес.	2 мес.	3 мес.
1-я (n=26)	медиана	22,3	18,7	18,9	18,6	18,6
	Q 25%	21,3	16,9	17,0	16,6	16,5
	Q 75%	24,1	19,7	19,5	19,7	20,1
2-я (n=23)	медиана	21,5	19,2	18,9	18,6	18,7
	Q 25%	19,3	16,5	16,4	16,5	16,4
	Q 75%	23,8	20,3	19,7	19,5	19,6
3-я (n=16)	медиана	23,1	19,2	17,4	14,3	16,8*
	Q 25%	22,0	18,3	15,1	12,1	14,8*
	Q 75%	24,2	20,4	19,9	16,9	19,8*

Примечание: * — ВГД на фоне отмены Бринзопта.

и 3 месяца на фоне проводимого лечения. Анализировали показатели роговично-компенсированного ВГД (ВГДрк).

Морфометрические показатели диска зрительного нерва (ДЗН) оценивали с помощью оптической когерентной томографии (ОКТ) сетчатки и зрительного нерва на аппарате RTVue-100 («Optovue», США). Сканирование проводили в режиме линейных сканов (cross line), оценку карты толщины комплекса ганглиозных клеток сетчатки (ГКС) (протокол GCC — Ganglion Cell Complex), исследование параметров ДЗН (ONH и 3DDisk). Изучали следующие показатели: площадь ДЗН (Rim area), площадь экскавации ДЗН (Cup area), объем ДЗН (Nerve head volume), объем экскавации (Cup volume) и среднюю толщину слоя нервных волокон сетчатки (RNFL Thickness), среднюю толщину комплекса ГКС (GCC Thickness Average).

Участникам 3-й группы морфофункциональный анализ состояния зрительного нерва и сетчатки по вышеизложенной схеме не проводили в связи с недостаточной прозрачностью преломляющих сред глаза в дооперационном периоде. Этим пациентам была проведена ФЭ с имплантацией интраокулярной линзы (ИОЛ) на хирургической системе Infinity («Alcon», США) по стандартной методике с тщательной гидратацией тоннельного разреза и парацентезом роговицы. В капсульный мешок имплантировали ИОЛ производства компаний «Bausch&Lomb», «Rayner» или «Alcon». В послеоперационном периоде пациенты получали местную антибактериальную терапию (7 дней), кортикостероиды и нестероидные противовоспалительные препараты (НПВП) в течение 1 мес.

Для оценки влияния проводимой терапии на сердечно-сосудистую и бронхолегочную системы при каждом визите пациентам измеряли системное артериальное давление, частоту сердечных сокращений

и дыхательных движений. С целью выявления субъективной оценки переносимости и жалоб проводили опрос пациентов.

Статистический анализ проводили с использованием медианных значений регистрируемых параметров, а также верхней и нижней квартилей (75 и 25%), поскольку распределение значений в группе исследования не являлось нормальным.

Результаты и обсуждение

По данным литературы, наиболее часто встречающимися побочными эффектами местного применения ИК являются затуманивание зрения (3-8%), ощущение инородного тела за веками (1,8-5,9%) и боль в глазах (0,7-4,0%). Реже встречаются гиперемия, зуд, слезотечение, блефарит, кератит, сухость глаз, конъюнктивит [24].

На всех данного этапах исследования отмечалась хорошая местная и системная переносимость препарата. Многие больные отмечали появление незначительного кратковременного жжения, ощущения затуманивания зрения, возникавших непосредственно после инстилляций препарата в конъюнктивальную полость и купирующихся самостоятельно через 5–10 мин. На протяжении всего срока лечения ни у одного из больных не было выявлено статистически значимого изменения частоты сердечных сокращений и уровня артериального давления. Не отмечалось никаких клинически значимых изменений общего состояния или параметров дыхательной деятельности.

Серьезных нежелательных явлений у обследуемых пациентов до настоящего времени не зарегистрировано.

Оценивая гипотензивную эффективность изучаемого препарата в группах исследования (табл. 1), можно отметить, что у пациентов 1-й группы (с впервые выявленной глаукомой без предшествующей

Таблица 2

Динамика периметрических показателей пациентов с ПОУГ в 1 и 2-й группах исследования
(медианные значения, дБ)

Периметрический показатель	Группа исследования	Исходные значения	Конечные значения
Суммарная светочувствительность ЦПЗ	1-я	2117	2235
	2-я	1598	1674
MD	1-я	-1,17	0,52
	2-я	-4,98	-3,41
PSD	1-я	1,95	1,95
	2-я	6,21-	5,86

терапии) в первую неделю наблюдения уровень ВГДрк статистически значимо снизился в среднем на 3,6 мм рт.ст., что составило 16,1% от исходного уровня. В последующие 3 месяца какой-либо значимой динамики офтальмотонуса зарегистрировано не было, однако тенденция к снижению ВГД сохранялась. К концу срока наблюдения гипотензивная эффективность Бринзопта в группе составила 16,6%.

У пациентов 2-й группы (с недостаточной эффективностью предшествующей гипотензивной терапии) в первую неделю было зарегистрировано снижение ВГДрк в среднем на 2,3 мм рт.ст., что составило 10,7% от исходных значений. Дальнейшее наблюдение не продемонстрировало существенных колебаний офтальмотонуса. К моменту окончания исследования гипотензивная эффективность Бринзопта составила 13% (в среднем — 2,8 мм рт.ст.).

В 3-й группе (пациенты с офтальмогипертензией, развившейся в раннем послеоперационном периоде после стандартной ФЭ) динамика ВГД была следующей. К концу первой недели на фоне добавления Бринзопта к проводимой противовоспалительной терапии у всех пациентов ВГДрк статистически значимо снизилось в среднем на 3,9 мм рт.ст., что составило 16,9% от исходных значений. В течение следующего месяца по мере стихания признаков воспалительного процесса, развившегося в ответ на хирургическую травму, ВГД продолжало снижаться в среднем на 5,7 мм рт.ст. (24,7% от исходного уровня). К моменту окончания раннего послеоперационного периода, на фоне отмены противовоспалительной терапии, включающей НПВС и кортикостероиды, тенденция к дальнейшему снижению ВГД у пациентов в группе сохранилась, и у некоторых из них ВГД достигло уровня гипотонии, что позволило отменить местную гипотензивную терапию. В течение последующего месяца (3-й месяц наблюдения) у всех пациентов в группе ВГД постепенно нормализовалось и достигло диапазона средней нормы.

В 1 и 2-й группах на протяжении всего периода наблюдения какого-либо изменения или колебания остроты зрения отмечено не было. У пациентов 3-й группы к 3 месяцу исследования было зафиксировано достоверное улучшение остроты зрения: с $0,72 \pm 0,1$ до $0,9 \pm 0,1$ ($p < 0,05$), что связано в основном с окончанием послеоперационного периода и стиханием воспалительного процесса.

Анализ данных статической периметрии, проведенной у пациентов 1 и 2-й групп, показал, что снижение и стабилизация уровня офтальмотонуса путем введения в местный гипотензивный режим препарата Бринзопт положительно отразились на функциональном состоянии зрительного нерва. У пациентов 1 и 2-й групп было отмечено достоверное повышение суммарной светочувствительности центрального поля зрения: с 2117 до 2235 дБ в 1-й группе, с 1598 до 1674 дБ во 2-й группе, а также улучшение показателя MD ($p < 0,05$). Значение паттерна стандартного отклонения, по которому можно косвенно судить о глубине и степени распространенности дефектов поля зрения, в 1-й группе не претерпело изменений, что может быть объяснено изначальным отсутствием выраженных скотом в центральном поле зрения у пациентов с начальной стадией заболевания. У пациентов 2-й группы, которую составили пациенты с начальной и развитой стадиями ПОУГ, было отмечено достоверное снижение индекса PSD к концу периода наблюдения ($p < 0,05$).

Непродолжительный период наблюдения (3 месяца) не позволяет с достаточной степенью уверенности говорить о стабилизации глаукомного процесса у обследуемых пациентов, поскольку для этого необходимо зафиксировать отсутствие отрицательной динамики в полях зрения по данным статической периметрии в течение 6-12 месяцев. Однако результаты настоящего исследования позволяют рассчитывать на сохранение зрительных функций у пациентов групп исследования и в дальнейшем.

Динамика суммарной светочувствительности центрального поля зрения, показателей MD и PSD представлена в табл. 2.

Таблица 3

Динамика морфометрических параметров ДЗН и сетчатки по данным ОСТ
у пациентов 1-й группы

Статистический показатель		Медиана	Q 25%	Q75%
RNFL, мкм	скрининг	84,210	81,531	88,792
	через 3 мес.	85,070	81,732	84,780
Rim volume, мм ³	скрининг	0,060	0,029	0,102
	через 3 мес.	0,070	0,027	0,104
Nerve head volume, мм ³	скрининг	0,137	0,056	0,181
	через 3 мес.	0,134	0,076	0,176
Cup volume, мм ³	скрининг	0,264	0,166	0,517
	через 3 мес.	0,270	0,164	0,502
GCC Thickness aver, мкм	скрининг	82,110	80,241	84,952
	через 3 мес.	83,960	81,340	86,262

Таблица 4

Динамика морфометрических параметров ДЗН и сетчатки по данным ОСТ
у пациентов 2-й группы

Статистический показатель		Медиана	Q 25%	Q75%
RNFL, мкм	скрининг	78,250	73,311	84,920
	через 3 мес.	78,019	73,212	84,784
Rim volume, мм ³	скрининг	0,066	0,03	0,118
	через 3 мес.	0,069	0,028	0,118
Nerve head volume, мм ³	скрининг	0,121	0,073	0,239
	через 3 мес.	0,144	0,064	0,288
Cup volume, мм ³	скрининг	0,289	0,092	0,565
	через 3 мес.	0,297	0,091	0,579
GCC Thickness aver, мкм	скрининг	74,794	70,37	76,294
	через 3 мес.	75,615	72,69	77,973

Оценка морфометрических параметров ДЗН и комплекса ГКС в динамике проводилась пациентам 1 и 2-й групп при первичном обследовании, затем спустя 12 недель наблюдения. При этом у пациентов с впервые выявленной глаукомой на фоне применения гипотензивных капель Бринзопт 1% и снижения ВГД к концу периода наблюдения была отмечена слабopоложительная динамика показателя толщины СНВС, а также показателя объема НРП. Полученные результаты могут быть свидетельством некоторой обратимости изменений и восстановления функциональной активности ГКС при снижении офтальмотонуса у больных с начальной стадией глаукомы при своевременной постановке диагноза и достижения уровня целевого ВГД. Однако динамика данных показателей была недостоверна ($p > 0,05$), что может быть связано с непродолжительным периодом наблюдения.

Динамика морфометрических параметров ДЗН и комплекса ГКС по данным ОСТ у пациентов 1 и 2-й групп представлены в табл. 3 и 4 соответственно.

Во 2-й группе к 12 неделе исследования значимых изменений большинства параметров зарегистрировано не было. При оценке комплекса ганглиозных клеток сетчатки у пациентов 1 и 2-й групп к концу наблюдения, тем не менее, была отмечена достоверная слабopоложительная динамика ($p < 0,05$).

Заключение

Результаты настоящего исследования позволяют сделать вывод о том, что препарат Бринзопт является безопасным, хорошо переносимым и эффективным средством для снижения ВГД у пациентов с ПОУГ и реактивной офтальмогипертензией.

Степень снижения офтальмотонуса была достаточно выраженной и составила к концу периода наблюдения в среднем 16,6% у пациентов с впервые выявленной глаукомой и 13% при усилении местной гипотензивной терапии исследуемым препаратом. Также необходимо отметить, что во всех случаях удалось достигнуть целевого давления и полученный гипотензивный эффект сохранялся на протяжении всего периода наблюдения. Как следствие нормализации ВГД Бринзопт позволяет стабилизировать глаукомный процесс и положительно влияет на морфофункциональное состояние зрительного нерва и сетчатки. Назначение исследуемого препарата в раннем послеоперационном периоде после операции факоэмульсификации катаракты при развитии симптоматической офтальмогипертензии позволяет добиться быстрой стойкой нормализации офтальмотонуса и стихания реактивного воспалительного процесса.

Литература/References

1. Либман Е.С., Шахова Е.В. Состояние слепоты и динамика слепоты и инвалидности вследствие патологии органа зрения в России. Тезисы докладов VII съезда офтальмологов России. М., 2000; 209-215. [Libman E.S., Shakhova E.V. Situation of blindness and disability due to vision organ pathology in Russia. Abstracts of VII Congress of Russian ophthalmologists. Moscow, 2000; 209-215. (In Russ.)].
2. Глаукома. Национальное руководство. Под ред. Егорова Е.А. М.: ГЭОТАР-Медиа, 2013; 824 с. [Glaucoma. National guidelines. Ed. by Egorov E.A. Moscow, GEOTAR-Media Publ., 2013; 824 p. (In Russ.)].
3. Ловпаче Дж.Н. Опыт применения фиксированной комбинации Дорзопт плюс у пациентов с различными клиническими разновидностями глаукомы. *Российский офтальмологический журнал* 2013; 6(1):92-95. [Lovpache J.N. An experience of using a fixed combination Dorzopt Plus in patients with various clinical forms of primary open-angle glaucoma. *Russian Ophthalmological J* 2013; 6(1):92-95. (In Russ.)].
4. Нестеров А.П. Глаукома. М., 2008; 360 с. [Nesterov A.P. Glaucoma [Glaucoma]. Moscow, 2008; 360 p. (In Russ.)].
5. Морозов В.И., Яковлев А.А. Фармакотерапия глазных болезней. М.: Медицина, 2001; 472 с. [Morozov V.I., Yakovlev A.A. Farmakoterapiya glaznykh boleznei. [Pharmacotherapy of eye diseases]. Moscow, Medicine Publ., 2001; 472 p. (In Russ.)].
6. Макогон С.И., Макогон А.С. Исследование коморбидности у пациентов разных возрастных групп с первичной открытоугольной глаукомой. *Национальный журнал глаукома* 2017; 16(1):5-14. [Makogon S.I., Makogon A.S. The study of comorbidity in patients with primary open-angle glaucoma in different age groups. *Natsional'nyi zhurnal glaucoma* 2017; 16(1):5-14. (In Russ.)].
7. Макогон С.И., Макогон А.С. Анализ причин низкой приверженности к лечению у пациентов с первичной открытоугольной глаукомой. *Вестник современной клинической медицины* 2015; 6:52-57. [Makogon S.I., Makogon A.S. Analysis of the causes of low adherence to treatment in patients of primary open-angle glaucoma. *Vestnik sovremennoy klinicheskoy meditsiny* 2015; 6:52-57. (In Russ.)].
8. Малеванная О.А., Алексеев В.Н., Суркова В.С. Изучение приверженности к лечению у больных первичной открытоугольной глаукомой. Глаукома: теория и практика: сб. науч. тр. конф. СПб., 2013: 83-92. [Malevannaya O.A., Alekseev V.N., Surkova V.S. Study adherence to treatment in patients with primary open-angle glaucoma. St. Petersburg, 2013: 83-92. (In Russ.)].
9. Онищенко А.Л., Лихачева И.Г., Ткачев В.А., Пластинина С.Л. Изучение факторов недостаточной приверженности к лечению больных первичной глаукомой. *Национальный журнал глаукома* 2009; 3:32-34. [Onishchenko A.L., Likhacheva I.G., Tkachev V.A., Platinina S.L. Study of the factors of insufficient adherence to treatment of patients with primary glaucoma. *Natsional'nyi zhurnal glaucoma* 2009; 3:32-34. (In Russ.)].
10. Егоров Е.А., Астахов Ю.С., Ставицкая Т.В. Офтальмофармакология. М.: ГЭОТАР-Медиа, 2005; 464 с. [Egorov E.A., Astakhov Yu.S., Stavitskaya T.V. Oftalmofarmakologiya. [Ophthalmopharmacology]. Moscow, GEOTAR-Media Publ., 2005; 464 p. (In Russ.)].
11. Еричев В.П. Современные принципы гипотензивной терапии глаукомы. Сб. науч. статей. М., 2008: 220-223. [Erichiev V.P. Modern principles of antihypertensive therapy of glaucoma. Collection of scientific articles. Moscow, 2008: 220-223. (In Russ.)].
12. Нестеров А.П., Егоров Е.А. Медикаментозное гипотензивное лечение глаукомы. *Клиническая фармакология и терапия* 1994; 3(2):86-88. [Nesterov A.P., Egorov E.A. Drug-induced hypotensive treatment of glaucoma. *Klinicheskaya farmakologiya i terapiya* 1994; 3(2):86-88. (In Russ.)].
13. Sugrue M.F. Pharmacological and ocular hypotensive properties of topical carbonic anhydrase inhibitors. *Prog Retin Eye Res* 2000; 19(1):87-112.
14. Bayer A., Ferrari F., Maren T.H., Erb C. Topical carbonic anhydrase inhibitors in the treatment of glaucoma. *J Fr Ophthalmol* 1996; 19(5):357-362.
15. Егоров А.Е. Изучение гипотензивного действия и побочных эффектов ингибитора карбоангидразы дорзоламида гидрохлорида. *Вестник офтальмологии* 1996; 2:3-4. [Egorov A.E. A study of the hypotensive effect and side effects of the carboanhydrase inhibitor dorzolamide hydrochloride. *Vestn oftalmol* 1996; 2:3-4. (In Russ.)].
16. Silver L.H. Clinical efficacy and safety of brinzolamide (Azopt), a new topical carbonic anhydrase inhibitor for primary open-angle glaucoma and ocular hypertension. *Am J Ophthalmol* 1998; 126(3):400-408.
17. Silver L.H. Ocular comfort of brinzolamide 1.0% ophthalmic suspension compared with dorzolamide 2.0% ophthalmic solution: results from two multicenter comfort studies. Brinzolamide Comfort Study Group. *Surv Ophthalmol* 2000; 44(2):141-145.
18. Аветисов С.Э., Сафонова Т.Н., Новиков И.А., Патеюк Л.С., Грибоедова И.Г. Кислотность и буферная система глазной поверхности (по данным исследования конъюнктивальной полости). *Вестник офтальмологии* 2014; 130(5):5-10. [Avetisov S.E., Safonova T.N., Novikov I.A., Pateiuk L.S., Griboedova I.G. Ocular surface acidity and buffering system (by studying the conjunctival sac). *Vestn oftalmol* 2014; 130(5):5-10. (In Russ.)].
19. Рябцева А.А. Реактивная гипертензия после экстракции катаракты. Автореферат дисс. ... канд. мед. наук. М.: 1988; 20 с. [Ryabtseva A.A. Reactive hypertension after cataract extraction abstract. PhD dissertation abstract. Moscow, 1988. 20 p. (In Russ.)].
20. Нестеров А.П. Глаукома. М.: Медицина, 1995; 256 с. [Nesterov A.P. Glaucoma [Glaucoma]. Moscow, Meditsina Publ., 1995; 256 p. (In Russ.)].
21. Самойлов А.Я. Реактивная гипертензия глаза. М., 1926; 84 с. [Samoylov A.Ya. Reaktivnaya gipertenziya glaza. [Reactive hypertension of the eye]. Moscow, 1926; 84 p. (In Russ.)].
22. Арутюнян Л.Л., Анисимов С.И., Анисимова С.Ю., Полякова К.М. Гипотензивная эффективность ингибитора карбоангидразы Дорзопта при послеоперационной офтальмогипертензии у пациентов с катарактой и первичной открытоугольной глаукомой. *Российский офтальмологический журнал* 2013; 4:1-5. [Arutyunyan L.L., Anisimov S.I., Anisimova S.Yu., Polyakova K.M. The hypotensive effect of Dorzopt in the treatment of postoperative eye hypertension in patients with cataract and primary open-angle glaucoma. *Russian Ophthalmological J* 2013; 4:1-5. (In Russ.)].
23. Sandu P., Stefanu I., Zamfir C. Premature elevated intraocular pressure after cataract surgery. *Oftalmologia* 2001; 54(4):61-64.
24. Menon G.J., Vernon S.A. Topical brinzolamide and metabolic acidosis. *Br J Ophthalmol* 2006; 90:247-248.

Поступила 16.05.2017

БРИНЗОПТ

бринзоламид 1% - 5 мл, капли глазные

**Уверенное снижение ВГД в комбинации
с простагландинами**

Леткойй, как Браз!



- ✓ **Начинает действовать через 15–20 минут²**
- ✓ **Гипотензивный эффект усиливается при совместном применении с АПГ, ББ и АМ^{2,4}**
- ✓ **Комфортно переносится пациентами^{1,3}**

1. Инструкция по медицинскому применению препарата Бринзопт
2. «Национальное руководство по глаукоме для практикующих врачей», Москва, «ГЕОТАР-Медиа», 2015
3. Silver LH. : Ocular comfort of brinzolamide 1. 0% ophthalmic suspension compared with dorzolamide 2. 0% ophthalmic solution: results from two multicenter comfort studies. Brinzolamide Comfort Study Group. : Surv Ophthalmol 2000 Jan; 44 Suppl 2: S141–5
4. АПГ-аналоги простагландина, ББ-бета-адреноректоры, АМ-альфа-адреномиметики

Перед применением необходимо ознакомиться с полным текстом инструкции
Более подробная информация доступна на сайте www.rompharma.ru

Производитель: К.О. Ромфарм Компани С.РЛ., Румыния
Представительство в РФ: Rompharm Company
121596, г. Москва, Ул. Горбунова, д.2, стр. 204, офис 623
Тел./факс: (495) 787-78-44, (495) 269-00-39

